UNIVERSIDAD VERACRUZANA

FACULTAD DE ODONTOLOGIA
REGION POZA RICA- TUXPAN

CARRERA
CIRUJANO DENTISTA

ACADEMIA DEL AREA DE INICIACION TERMINAL
EXPERIENCIA RECEPCIONAL

PROTESIS TOTAL IMPLANTOMUCOSOPORTADA

PARA OBTENER EL TITULO DE:
CIRUJANO DENTISTA

PRESENTA:

JADE VIRIDIANA SAN ROMÁN HERNANDEZ

DIRECTORES DE TESIS

C.D.M.P. EVARISTO HERNANDEZ QUIROZ
Q.F.B HERIBERTO DEL ANGEL CALDERON

POZA RICA DE HGO; VERACRUZ, JUNIO 2012

RESUMEN

El presente trabajo de investigación tiene como finalidad primordial dar a conocer la ventaja que tiene la opción de colocar una prótesis implantomucosoportada cuando las convencionales no tienen su mejor función en algunos pacientes.

Así como el Procedimiento clínico de laboratorio, rehabilitando al paciente con problemas de resorción ósea e inestabilidad en su prótesis total.

Se analiza de igual forma el estudio de la distribución de cargas a los implantes y attaches, así como sus ventajas y desventajas, indicaciones y contraindicaciones.

Siendo así estimable como herramienta educativa y eficaz como recurso tanto para los odontólogos expertos como los inexpertos. Ya que el creciente número de pacientes totalmente edéntulos, contar con el conocimiento para planear el tratamiento, colocar y restaurar con las dentaduras implantosoportadas, es más importante que nunca.

ABSTRACT

This research work is primarily to publicize the advantage that you have the option to put an implant-supported prosthesis when conventional does not have his best role in some patients.

As well as the clinical laboratory procedure, to rehabilitate the patient with problems of bone resorption, and by consequence instability in her prosthesis.

It is analyzed in the same way, the study of the distribution of loads to the implants and attachés, as well as their advantages and disadvantages, indications and contraindications.

Being so valuable as an educational tool and effective as a resource for both dentists experts as the inexperienced. Since increasing the number of patients totally edentulous mandibles , count with the knowledge to plan the treatment, refit and restore with the implant-supported dentures, it is more important than ever.

ÍNDICE

CAPITULO I	PÀGINA
Introducción	1
Planteamiento del problema	3
Justificación	5
Objetivos	6
Objetivo general	6
Objetivo especifico	6

CAPITULO II

Marco teórico

Antecedentes históricos	7
Introducción al estudio de la prostodoncia total a través de la historia	9
Marco conceptual	10
Guía anatómica para prótesis totales	12
Anatomía protésica del maxilar superior	12
Anatomía protésica de la mandíbula	26
hueso alveolar	30
Células y fibras	33
Reabsorción ósea	34
Definición de implante dental	35
Partes de un implante	36
Tipos de implantes	39
Definición de prótesis implantó soportada	42

Oclusión y sobredentadura implantosoportada 43

Principio para la selección del atache 44

Diversos sistemas de atache 48

Attache de Pernos 45

Ataches en barra 47

Diferentes tipos de los ataches en barra y su clasificación según la forma de su corte transversal 48

Indicaciones para el uso de las sobredentaduras con implantes 52

Contraindicaciones para el uso de las sobredentaduras con implantes 52

Errores comunes en la construcción de las sobredentaduras implantosoportadas53

Éxito de las prótesis implantosoportada por atache de barra 53

Seguimiento y mantenimiento de las sobredentaduras con implantes. 53

Características de los tejidos peri-implantes ideales 54

Discusión 54

CAPITULO III

Metodología

Tipo de estudio 55

Infraestructura 55

Recursos humanos 55

Equipo 56

Instrumental 57

Material 58

Material impreso 59

Procedimiento Clínico 60

CAPITULO IV

Resultados 79

CAPITULO V

Conclusiones 80

Recomendaciones 81

Bibliografía 82

Anexos 85

CAPITULO I

INTRODUCCION

En la actualidad sabemos que las sobredentaduras con implantes, es el tratamiento recomendado y la mejor elección en comparación a dejar pacientes totalmente edéntulos, hoy en día tenemos una gran ventaja de colocar prótesis totales implantomucosoportadas.

En estos momentos sabemos que dos implantes colocados en la sección anterior de la mandíbula detendrá la perdida ósea progresiva y preservara el reborde en vez de comprimirlo lentamente con el paso del tiempo, por consiguiente opte por realizar un caso clínico: una rehabilitación con prótesis total implantomucosoportada.[1]

Por lo tanto en el presente trabajo de investigación se describe un caso clínico donde a un paciente del sexo femenino de 88 años de edad fue previamente sometida a la colocación de dos implantes en la sección anterior de la mandíbula con la finalidad de rehabilitarla con una barra como aditamento para la mejor adaptación de una prótesis total implantomucosoportada y así evitar la reabsorción y obtengamos éxito en su retención.

Esta investigación comprende el análisis de los temas relacionados como son antecedentes históricos, definiciones, clasificación de ataches, programa clínico, laboratorio, sus ventajas y desventajas, indicaciones, contraindicaciones y sus éxitos.

PLANTEAMIENTO DEL PROBLEMA

El edentulismo total ha sido observado en 5 por ciento de los edéntulo con edades comprendidas entre 40 y 44 de edad. Este porcentaje aumenta gradualmente a casi 42 por ciento en los más viejos. Sin embargo, estos porcentajes son engañosamente bajos por que la generación nacida durante el auge de la natalidad excede en número a la población actual de más de 65 años. Veremos un aumento significativo en el número de pacientes completamente edéntulo para el momento en que los nacidos durante el auge de la natalidad alcancen las edades de 65 años en adelante. [2]

La mayoría de los odontólogos generales todavía fabrican las dentaduras totales removibles convencionales para sus pacientes completamente edéntulos. Una de las quejas principales de estos pacientes es la inestabilidad de la dentadura inferior.

Puesto que la dentadura convencional es completamente tejidosoportada y transfiere todas las fuerzas masticatorias al reborde residual, los pacientes tienden a experimentar la pérdida significativa y rápida del reborde alveolar. Por consiguiente una dentadura total inferior removible idealmente fabricada, será inestable después de varios meses.

Este problema ha ayudado a los fabricantes de adhesivos para dentaduras a construir un mercado multimillonario. El adhesivo de la dentadura puede ser una solución rápida para la inestabilidad de las prótesis removibles, pero no elimina la etiología; es decir, la pérdida ósea constante debido a la transmisión directa de las fuerzas masticatorias al reborde alveolar residual.

Los implantes dentales han cambiado el rostro de la odontología protésica. Han mostrado un gran porcentaje de éxito, según lo registrado por más de 35 años de documentación. Los implantes dentales fueron introducidos en los Estados unidos en 1984, como una opción alternativa de tratamiento para los pacientes completamente edéntulo. Desde entonces, no obstante, la mayoría de los odontólogos restaurativos se han enfocado en utilizarlos mas en el tratamiento de los pacientes parcialmente edéntulo y menos en los pacientes completamente edéntulo. [2]

Probablemente una de las razones principales de dedicar más atención a las dentaduras parcialmente fijas implantosoportadas es la demanda significativa por parte de la sofisticada generación de los nacidos durante el auge de la natalidad. Cuando este sector de la población alcance la edad de jubilación, veremos una demanda significativa por las sobredentaduras implantosoportadas.[3]

Pregunta Principal:

¿Cuál es el procedimiento clínico para la rehabilitación de un paciente totalmente edéntulo con problemas de retención en el proceso residual alveolar?

Preguntas Específicas:

¿Cuáles son las indicaciones y contraindicaciones de la rehabilitación con prótesis implantomucosoportada?

¿Cuáles son las ventajas y desventajas de la rehabilitación con prótesis implantomucosoportada?

JUSTIFICACION

El motivo de este trabajo de rehabilitación es demostrar todas las ventajas y desventajas de una prótesis total retenida por aditamentos en barra anclados a implantes. Con la finalidad de que sea de gran utilidad y aprovechamiento para mis compañeros de licenciatura. Por que como previamente mencione la odontología evoluciona constantemente y la tecnología con ella, y de igual manera el odontólogo debe renovar conocimientos para así avanzar al mismo nivel para que los pacientes atendidos queden satisfechos con los tratamientos realizados y el odontólogo disponga de una mayor cotización para una mejor tasa de trabajo. De esta manera tanto el prestador de servicios, el cirujano dentista como el paciente resulten verdaderamente beneficiados.

La conservación de las piezas dentales es parte primordial de la salud general, y del desarrollo y bienestar del ser humano. Por lo tanto cuando conservar las piezas ya no es posible el odontólogo tiene la obligación de informar, con honestidad, al paciente de todos los posibles tratamientos y el que mejor le conviene a él o ella para que así el paciente decida que tratamiento llevar a cabo.

Ya que el paciente día con día se vuelve más exigente y conocedor de los alcances odontológicos. Por lo tanto, es fundamental que el cirujano dentista también se capacite día con día, para poder ofrecerles a sus pacientes tratamientos de calidad. Las prótesis totales implantosoportadas, son un método de rehabilitación moderno y muy bien aceptado por el cuerpo humano y por las exigencias de los pacientes puesto que las apariencias físicas y las necesidades dentales cada día toman mayor importancia.

OBJETIVOS

OBJETIVO GENERAL

- Realizar el procedimiento de rehabilitación de un paciente totalmente edéntulo con una prótesis total retenida por aditamentos en barra anclado a implantes.

OBJETIVO ESPECÍFICOS

- Determinar las indicaciones y contraindicaciones que ofrece una prótesis total retenida por aditamentos en barra anclados a implantes
- Identificar las ventajas y desventajas de la colocación de una prótesis total retenida por aditamentos en barra anclados a implantes

CAPITULO II

MARCO TEÓRICO

ANTECEDENTES HISTORICOS

La intención de remplazar dientes perdidos con implantes de una forma u otra ha estado en la mente del hombre durante siglos, e incluso milenios. La primera prótesis de la que se tiene constancia es una implantación necropsia realizada durante el neolítico (hace unos 9000 años). Ese hallazgo tuvo lugar en el poblado de Faidsouard, en Argelis. El cráneo encontrado era de una mujer joven y presentaba un fragmento de falange de un dedo introducido en el alveolo del segundo premolar superior derecho.[1]

Los restos antropológicos más remotos de implantes dentales colocados “in vivo” son los de la cultura maya. El arqueólogo Popnoe, en 1931m descubrió en la playa de los muertos de honduras una mandíbula, que data del año 400 de n.e., con tres fragmentos de concha introducidos en los alvéolos de los incisivos. Los estudios radiográficos determinaron la formación de hueso compacto alrededor de los implantes, haciendo suponer que dichos fragmentos se introdujeron en vida.

Durante este periodo los cirujanos barberos, ante las exigencias de los nobles y militares de rango, pusieron de moda los trasplantes dentales, utilizando como donantes a los plebeyos, sirvientes y soldados. Posteriormente, dichas prácticas fueron abandonadas ante los continuos fracasos y la posibilidad de transmisión de enfermedades. Se destaca por sus aportaciones en este campo el cirujano Ambroise Paré (1510-1590) quien publica en 1572, en parís sus “quinq libres de chirurgie”, en los cuales se tratan muchas y varias cuestiones de cirugía bucal y odontología en general. Aconsejaba volver a colocar el diente en su alveolo, si por equivocación había sido extraído. Otro odontólogo llamado Duval, en 1633, podría considerarse innovador, ya que hizo muchas reimplantaciones, pero distinguiéndose de sus antecesores que tomaban la precaución de extirpar la pulpa y sustituirla por plomo u hoja de oro.

A principios del siglo XIX se llevo a cabo la colocación de los primeros implantes metálicos intraalveolares, destacando autores como Maggiolo, odontólogo que en 1809 introdujo un implante de oro en el alveolo de un diente recién extraído, el cual constaba de tres piezas.

Harris, en 1887, implanto una raíz de platino revestida de plomo en un alveolo creado artificialmente. Durante las primeras décadas del siglo XX se destaco, entre otros, R. Payne, quien presento su técnica de implantación en el III Congreso Dental Internacional celebrando en 1909, Algrave demostró el fracaso de esta técnica con plata, dada la toxicidad de este metal en el hueso.

E. J. Greenfield utilizo en 1910, una cesta de iridio y oro de 24 quilates, que introducía en el alveolo. Este podría ser considerado como el científico que documento en 1915 las bases de la implantologia moderna, haciendo referencia a las normas sanitarias de limpieza y esterilidad, e introduciendo conceptos tan innovadores y actuales como la relevancia de la intima asociación entre el hueso y el implante antes de pasar a loas siguiente etapa, describiendo asimismo el concepto de implante sumergido, la curación del tejido bucal y la inmovilidad de implante, aconsejando un periodo de curación de 3meses sin ningún tipo de sobrecarga [1]

Sin embargo, el problema estaba en encontrar el metal idóneo, lo mismo ocurría en cirugía general. Durante la primera guerra mundial se insertaron tornillos, clavos y placas en los hospitales militares. Fracasaron casi todos. En boca nadie se atrevía. Venable y Strock en 1937 publicaron su estudio sobre el tratamiento de fracturas con prótesis e implantes elaborados con un Nuevo material, en vitallium (aleación de cobalto, cromo y molibdeno).[6]

INTRODUCCION AL ESTUDIO DE LA PROSTODONCIA TOTAL A TRAVES DE LA HISTORIA

6000 años. Ya se conocían artefactos para restauración

700 a.c. Egipto construye dientes con aro, colocación de férulas y los estrucos remplazaban piezas dentarias perdidas

400 a.c. Hipócrates describió la función y secuencia de erupción de los dientes

Siglo IV a.c. Se introdujo la historia clínica, diagnóstico y pronóstico

Siglo II Galeno fue el primero en ocuparse

1728 Pierre Faucherd describe en su libro sus diversas técnicas quirúrgicas, y protésicas

1683-1758 Lorenz Hester fue el primero que empezó a hablar de las protesis removibles.

1789 utilizacion de la porcelana para la favbricacion de los dientes

1756 Phillip pfaff describió por primera vez la toma de impresiones

1758 Fhillipe Pfaff obtiene impresiones de la boca con cera y obtiene modelos de yeso

1768 Camper fue el primero en medir con arco facial

1778 Nicholas Dubois presento por primera vez una dentadura completa de porcelana cocida

1840 Horacio Heyden Fundo la primera escuela dental y asociación americana.

1935 Se introdujo la resina acrílica polimerizable

A finales del siglo XX se conocían los principios fundamentales en los que se basan procedimientos tales como: obtención de impresiones, construcción de dentaduras removibles y totales.[3]

MARCO CONCEPTUAL

IMPLANTOLOGIA: área de la odontología dedicada al diagnostico, diseño y colocación de los implantes y restauraciones sobre implantes que proporcionan un función adecuada, confort y estética al paciente edéntulo o parcialmente edéntulo.

IMPLANTE DENTAL: elemento permucoso que es biocompatible y biofuncional y se coloca sobre o dentro del hueso asociado con la cavidad oral para suministrar soporte para prótesis fijas o extraíbles.

IMPLANTE ORAL: elemento fabricado con unos o varios materiales biológicos o aloplásticos, que se colocan quirúrgicamente en los tejidos duros o blandos para ser utilizados con fines estéticos o funcionales.

BIOMATERIAL: material relativamente inerte, de forma natural, fabricado por el hombre, que se puede utilizar para ser implantado o servir de interfase en tejidos vivos o fluidos biológicos sin provocar reacciones adversas, diseñados para remplazar partes del cuerpo o funciones.

BIOINTEGRACION: implica que se establece un contacto sin interposición del tejido no óseo entre la cubierta de la superficie del implante y el hueso receptor remodelado, formando una unión bioquímica a nivel de microscópico óptico.

INTEGRACION DEL IMPLANTE: contacto entre tejido e implante.

OSEO INTEGRACION: implica que el contacto se ha establecido sin la interposición de tejido óseo entre el hueso normal remodelado y un implante, consiguiendo una transmisión mantenida y distribución de las cargas desde el implante y dentro del tejido óseo.

PERIODO DE INTEGRACION: tiempo en el que el hueso crece alrededor de la superficie del implante y le hace formar parte del conjunto.

OSTEOGENESIS: mediante el cual células óseas vivas trasplantadas establecen centros de formación y crecimiento óseo. Los injertos de esponja poseen esta propiedad.

INTEGRACION DEL IMPLANTE: contacto entre tejido e implante.

PROTESIS: elemento artificial destinado para devolver la anatomía dental así como la relación dental con el maxilar superior e inferior, ala ves devolviéndole la dimensión vertical, reponiendo de igual manera los tejidos periodontales.

PROTODONCIA TOTAL: Aquellas que se soportan sobre el proceso alveolar, en contacto con la encía que es un tejido fibromucoso. Las prótesis completamente mucosoportadas son las típicas "dentaduras postizas"

SOBREDENTADURA: Aquellas que son soportadas por los dientes pilares, o remanentes, del paciente, que son dientes naturales que este aún conserva. Los dientes pueden conservar íntegramente su estructura, o pueden ser (en la gran mayoría de los casos) dientes previamente tallados por el odontólogo.

IMPLANTOSOPORTADA: son aquellas soportadas por implantes quirúrgicos.

ATACHES: es un dispositivo mecánico empleado para la fijación, retención y estabilidad de una prótesis total.

PRÓTESIS DENTAL: es un elemento artificial destinado a restaurar la anatomía de una o varias piezas dentarias, restaurando también la relación entre los maxilares, a la vez que devuelve la dimensión vertical, y repone tanto los dientes como las estructuras periodontales.

PROSTODONCIA: Es la, parte de la prótesis odontológica consagrada al estudio de la rehabilitación psicológica de la edentacion. Devolver a la boca del paciente la funcionalidad perdida, desde la masticación y deglución hasta el habla y la correcta fonética. El protésico devolverá con su labor al paciente la salud bucal, mecánica, higiénica y confortable, así como la estética en boca y cara.[4]

GUIA ANATOMICA PARA PROTESIS TOTALES

El Odontólogo antes de proceder a la elaboración de una prótesis, debe estudiar con detenimiento las características de la calidad de soporte que servirá de asiento a la dentadura; y si es capaz dicho soporte, de tolerar sin sufrir daño las variadas fuerzas que serán transmitidas a través de la prótesis. Se debe hacer un estudio y análisis de las condiciones del hueso maxilar, de las inserciones musculares, frenillos y de la mucosa bucal qua lo recubre. Todo esto con la finalidad de que el protesista pueda confeccionar una prótesis funcional conservando en óptimas condiciones de salud todos los tejidos sobre los cuales asienta.

El estudio y análisis de las estructuras de los maxilares y de sus correspondientes tejidos vecinos, siempre en relación y función con la prótesis que soportará, constituye la llamada Anatomía Protética.[5]

Anatomía Protésica del Maxilar Superior

La superficie de asiento es aquella zona del maxilar que va a cubrir la prótesis.
Según Pendleton en el maxilar superior pueden distinguirse tres zonas a saber:

- Zona de soporte
- Zona de sellado periférico
- Zona de alivio
- Zona de soporte del maxilar superior

La zona de soporte es aquella zona del maxilar que está destinada a recibir las fuerzas que le serán transmitidas por la prótesis. Esta zona está constituida por las porciones laterales de la bóveda palatina y el reborde alveolar (figura 1).

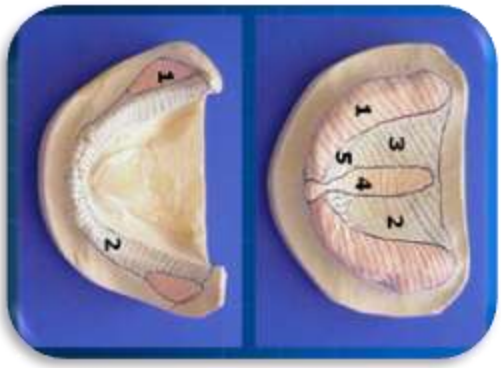

ZONA DE SOPORTE
Figura 1
(http://tecnicasdentales.com.ar/wp-content/uploads/2012/01/zonas-de-soporte-maxilar-superior-e-inferior)

Bóveda palatina

Es la pared superior de la cavidad bucal, la integran los dos huesos maxilares superiores y ambos huesos palatinos, los cuales se articulan entre sí. Está limitada hacia adelante y a los lados por el reborde alveolar (Figura 2).

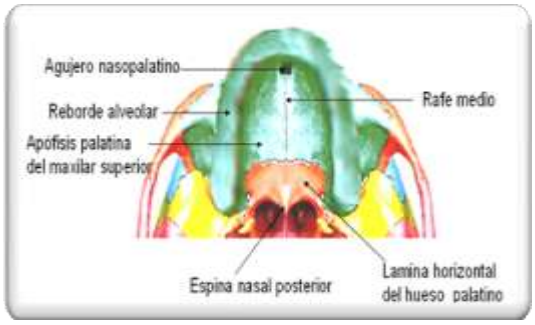

BOVEDA PALATINA
Figura 2
(16)

- Apófisis palatina de los huesos maxilares, los cuales se unen en la línea media en una sutura llamada rafe medio.

- Las láminas horizontales de los huesos palatinos, los cuales se unen en la línea media formando la espina nasal posterior.

- El rafe medio puede presentar dos variedades: un surco poco profundo rodeado de tejidos blandos o una exostosis de tamaño variable llamada torus palatino.

En la superficie ósea de la bóveda palatina, encontramos varios agujeros:

- Agujero palatino anterior: situado detrás de la zona correspondiente a los incisivos centrales; por él emerge el paquete vásculo-nervioso esfeno-palatino, protegido por la papila incisiva.
- Agujeros palatinos posteriores ubicados en la región posterolateral de la bóveda palatina, a nivel del tercer molar; por ellos emergen el nervio palatino y la arteria palatina superior, los cuales corren paralelos al reborde hacia la papila incisiva, protegidos por una capa de tejido glandular y tejido adiposo.

- Al lado y por detrás de este conducto encontramos los agujeros palatinos accesorios por donde emergen los nervios palatinos medio y posterior destinado a los molares y premolares y tejidos adyacentes (Figura 3).

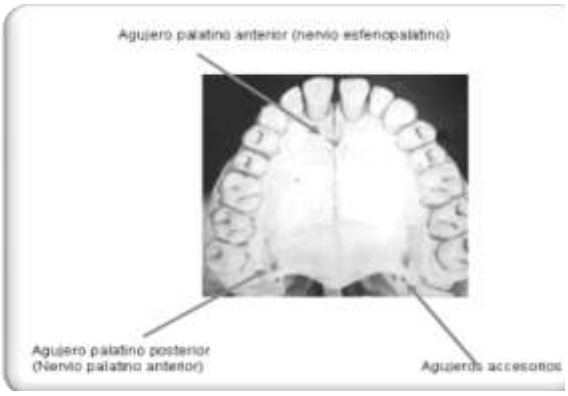

SUPERFICIE DE LA BOVEDA PALATINA

Figura 3

(16)

Mucosa del maxilar superior:

- Fibrosa o masticatoria: firmemente adherida al hueso, cubre-el reborde alveolar, parte lateral de la bóveda y rafe medio, recubierta por una capa córnea, lo que le permite gran resistencia para no lastimarse durante la masticación de alimentos duros, así mismo, resiste (sin causar daño ni irritarse) el trauma constante que le es trasmitido en las presiones masticatorias.
- Adiposa: cubre el trayecto de los nervios palatinos anteriores.
- Glandular: situada en la parte posterior de la bóveda palatina (Figura 4).

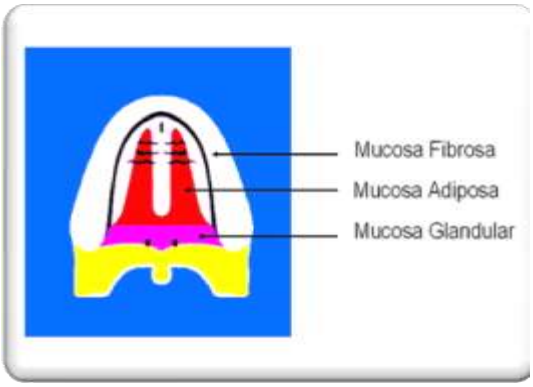

MUCOSA DEL MAXILAR SUPERIOR
Figura 4
(13)

En la mucosa que cubre la bóveda palatina encontramos:

- Papila incisiva: engrosamiento de la mucosa, de forma ovoide o periforme que cubre el agujero palatino anterior. Mide de 5 a 8mm. de longitud por 3 a 5mm. de ancho. Se encuentra ubicada en la línea media entre ambos incisivos centrales superiores por detrás de éstos.
- Rugosidades palatinas: constituidas por tejido fibroso, adherido fuertemente al hueso, se disponen en forma horizontal, sin ser paralelas entre sí. Con el transcurso de los años desaparecen.

- Foveolas palatinas: son pequeñas depresiones, situadas en la unión del paladar duro con el blando; pueden ser visibles una, o dos o ninguna. Están constituidas por la unión de conductos excretores de las glándulas salivales palatinas (Figura 5).[6]

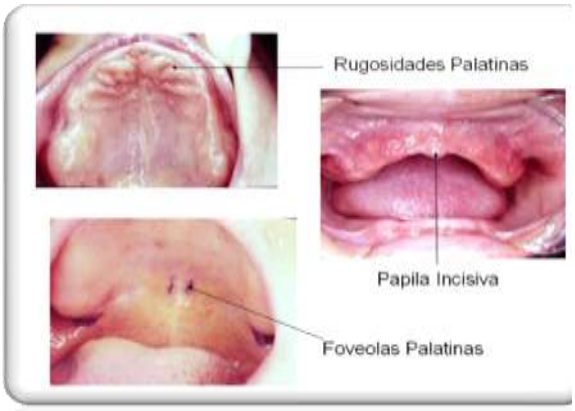

MUCOSA DE LA BOVEDA PALATINA
Figura 5
(9)

Reborde alveolar:

El reborde alveolar está constituido por las tablas externas e internas en cada maxilar y los tabiques intra-alveolares que se extienden de una a otra cara, delimitándose los alvéolos que, a nivel de las piezas multirradiculares, se hallan divididos por los septum o tabiques interradiculares. La atrofia ósea y especial mente la que se deriva de la pérdida de las piezas dentarias, provoca la paulatina pérdida ósea y se origina el reborde residual del desdentado.

Reborde alveolar residual:

Porción del reborde alveolar y de los tejidos blandos que lo recubren, que queda luego de la extracción de los dientes. Está constituido por dos corticales: externa e interna. Se extiende de tuberosidad a tuberosidad limitado en su parte posterior por los surcos hamulares o pterigomaxilares.

El reborde puede tener diversas formas, entre las más comunes tenemos: triangular, cuadrada y ovoide.[7]

Clasificación de los rebordes, haciendo cortes transversales, en tres tipos:

Rebordes en forma de U:

Los rebordes en forma de U presentan las caras palatinas y vestibulares en posición aproximadamente paralela, determinando la existencia de una verdadera cara o superficie oclusal. Desde el punto de vista profetice, es la más favorable (Figura 6.).[13]

PERFIL DEL REBORTE EN FORMA DE U

Figura 6

(16)

Rebordes en forma de V:

En los rebordes en forma de V, las caras vestibular y palatina se encuentran convergiendo hacia oclusal formando una verdadera arista; la mucosa que la cubre suele traumatizarse con el roce de la dentadura, a la vez que produce inestabilidad a la prótesis (Figura 7).[13]

PERFIL DEL REBORDE EN FORMA DE V

Figura 7

(16)

Rebordes en forma de C acostada:

Presentan las caras vestibular y palatina convexas, retentivas, lo que obliga en algunos casos a recurrir a la cirugía para regularizarlo con finalidad protésica Figura 8.[13]

PERFIL DEL REBORDE EN FORMA DE C

Figura 8

(16)

Tuberosidades:

Prominencias óseas de tamaño variable, ubicadas en la parte posterior del reborde superior, en la zona, correspondiente al tercer molar. Presentan una forma semiesférica y están constituidas por tejido óseo esponjoso recubiertas por mucosa adherida y queratinizada.

Surcos Hamulares:

Son depresiones ubicadas en la cara posterior de las tuberosidades, limitados por:

a) Anterior: por la parte posterior de las tuberosidades
b) Posterior: por la apófisis hamular o gancho del ala externa de la apófisis pterigoides.

Pueden tener una longitud variable y un ancho anteroposterior que oscila entre 5 y 10 mm; su profundidad es variable, pues depende de la mayor o menor altura de las tuberosidades (Figura 9).

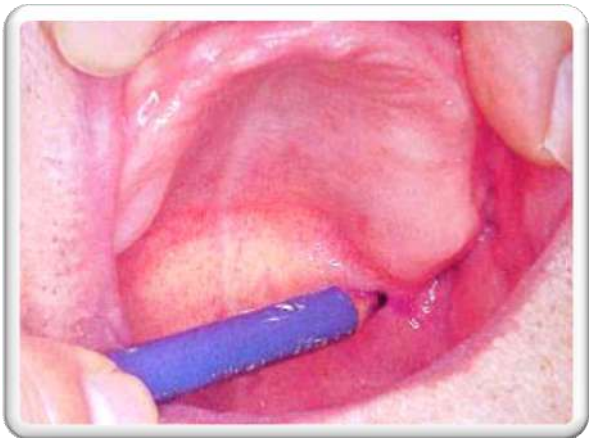

SURCOS HAMULARES
Figura 9
(15)

• Zona de sellado periférico:

Está representado por los tejidos móviles que van a quedar en íntimo contacto con los bordes de la dentadura, sin que su movilidad afecte la estabilidad de la prótesis (Figura 10). (15)

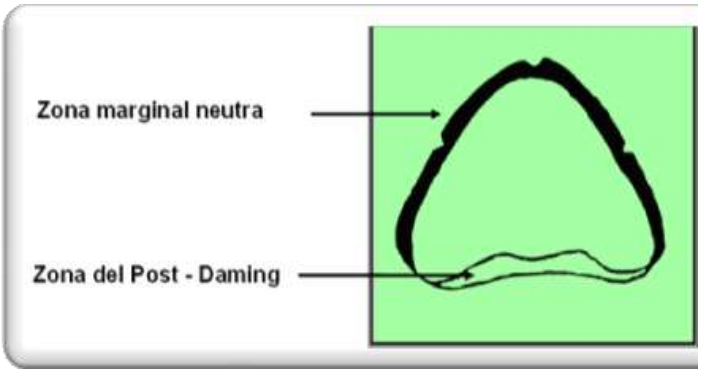

SELLADO PERIFERICO
Figura 10
(12)

Vestíbulo:

En la región vestibular observamos:

Tejidos estacionarios y móviles; los estacionarios se encuentran en la bóveda palatina y en el reborde maxilar; los móviles, los encontramos alrededor de los estacionarios, por el vestíbulo bucal; la mucosa que cubre esta región no se une al periostio, existe una submucosa espesa entre mucosa y periostio.

La zona estacionaria y la movible se unen contorneando todo el surco vestibular, en una línea, que es la inserción de los músculos para-protéticos (se denominan músculos para-protéticos por tener relación con la prótesis) y que Fornet y Tuller han llamado línea cero anatómica o línea de inserción.

Zona marginal neutra:

Se localiza en la zona del surco vestibular que presenta movilidad funcional.

El surco vestibular está compuesto por dos paredes:

1 Pared labial o yugal

2 Pared maxilar

En la pared maxilar se reconocen dos zonas (Figura 11):

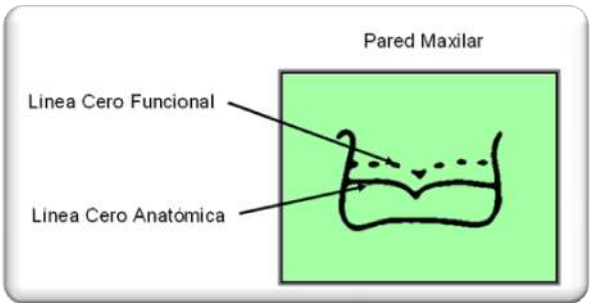

PARED MAXILAR

Figura 11

(12)

Músculos Para-protésicos:

A partir de la línea media encontramos:

- Frenillo labial: es un fuerte haz fibroso el cual debe dejarse en libertad de movimiento cuando colocamos la prótesis. Se inserta en la línea media, cuando su inserción es baja impide la estabilidad de la prótesis.

- Músculo mirtiforme: se inserta en la fosa mirtiforme dirigiéndose luego; verticalmente, hacia arriba.

- Luego encontramos la inserción del haz incisivo del semi-orbicular de los labios que se dirige hacia arriba y afuera para terminar en la comisura labial.

- En orden le sigue el frenillo lateral, formado por tejido fibroso débil. Se le dará libertad de movimiento con una escotadura en el lugar correspondiente. Este frenillo es de tejido fibroso; puede inestabilizar la prótesis, puede existir más de un frenillo acanalado.

- Algunos milímetros por encima del frenillo lateral, se encuentra el borde inferior del músculo canino, que ocupa toda la fosa canina y cuyas fibras convergen hacia la comisura. No tiene mucho efecto su inserción sobre la prótesis. Luego encontramos una zona libre de inserciones de 6 a 5mm de extensión.

- Le siguen la inserción del músculo más importante desde el punto de vista protésico:

El buccinador.

Se inserta en la parte superior, en el reborde alveolar, a nivel de los tres molares, extendiéndose hacia atrás hasta la parte final de las tuberosidades del maxilar superior, para ascender y luego descender, formando la cara interna del carrillo, cubre la línea oblicua externa del maxilar inferior, se inserta en el reborde alveolar del maxilar inferior a nivel de los molares, pasara do algunas fibras a insertarse en la línea oblicua interna (Figura 12).[16]

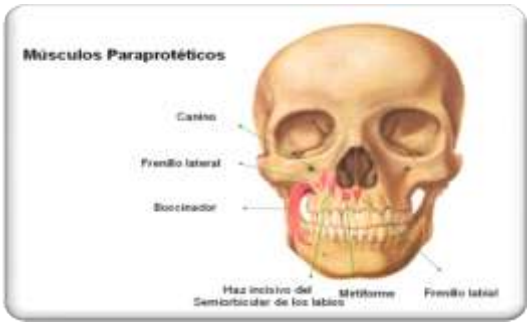

MUSCULOS PARAPROTETICOS

Figura 12

(http://www.radiodent.cl/fisiologia/paraprotesica)

Zona del Post-damming o cierre posterior:

Comprendida entre paladar duro y paladar blando, su límite posterior se localiza clínicamente cuando el paciente dice "AH" se observa la vibración del velo del paladar, por lo que recibe el nombre de línea de vibración o línea del "AH". Su límite anterior viene dado según los diferentes grados de depresibilidad que presenta la mucosa de la bóveda palatina.

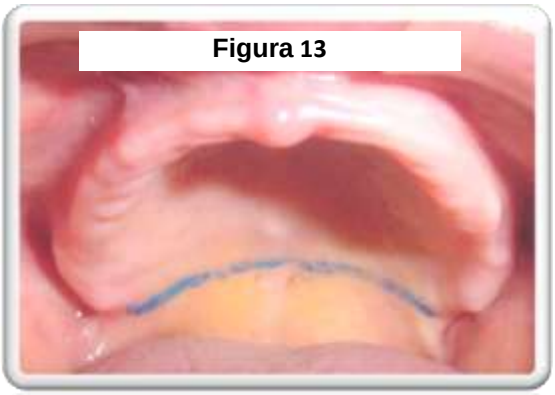

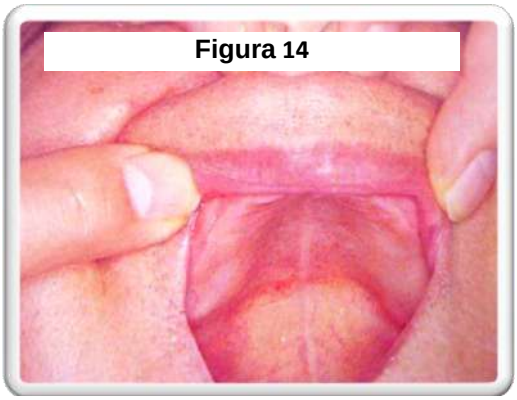

CIERRE POSTERIOR

www.radiodent.cl/fisiologia/paraprotesica.pdf

CIERRE POSTERIOR

La zona de post-dammig se divide en 5 zonas, según su depresibilidad:

1-5: Angostas de tejido elástico poco depresible, se corresponden con los surcos hamulares o pterigomaxilares.

2-4: Más anchas, descansan en una mucosa gruesa y más depresible de tejido grasoso y glandular, presentan un sellado más fuerte.

3: Angosta, única e impar, queda algo por- delante de las foveolas palatinas, se encuentra con las suturas intermaxilares óseas, el tejido que la protege es delgado y no permite compresión. Se corresponde esta zona con la espina nasal posterior (Figura 15).

Su espesor y resistencia pueden variar de un paciente a otro.

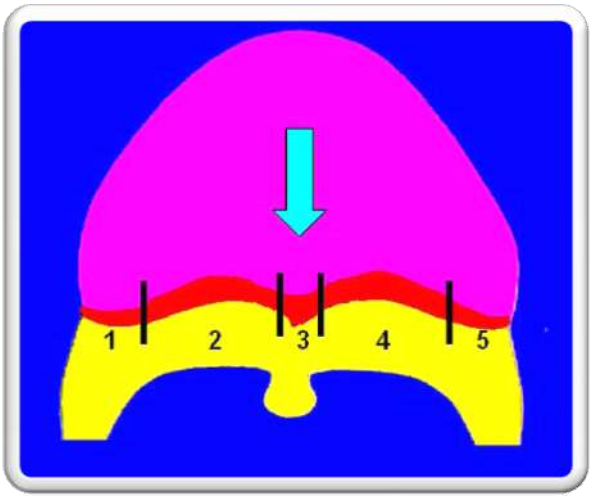

DEPRICIDAD DEL CIERRE POSTERIOR

Figura 15

www.radiodent.cl/fisiologia/paraprotesica

Paladar blando o velo del paladar:

La porción posterior de la bóveda palatina está conformada por el velo del paladar que no tiene soporte óseo.

Esencialmente móvil y contráctil, puede descender o elevarse, al bajar llega a ponerse en contacto con la lengua. Obra a manera de esfínter e intercepta toda la comunicación entre la cavidad bucal y nasal.

Aponeurosis del velo del paladar:

Es una ancha faja tendinosa, muy resistente, que se inserta en la espina nasal posterior del paladar óseo, extendiéndose a ambos lados para insertarse en la apófisis pterigoides.

Músculos del velo del paladar:

Son diez. Cinco a cada lado. Cada par con una función específica (Figura 16).

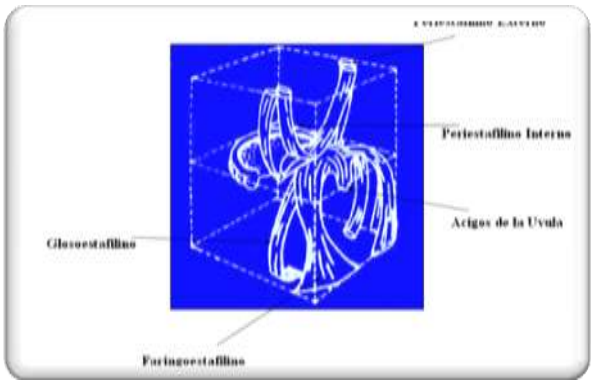

APONEUROSIS DE L VELO DEL PALADAR
Figura 16

(www.radiodent.cl/fisiologia/paraprotesica.)

La mucosa del velo del paladar, presenta un color rojo amarillento, a diferencia del rojo azulado de la mucosa del paladar duro.

• Zonas de alivio:

Son aquellas zonas del maxilar en las cuales no debe existir un contacto íntimo entre prótesis y mucosa.

Como posibles zonas de alivio tenemos:

1.- Exostosis ósea tanto vestibular como palatinas (torus). Mientras más prominentes, más profundo será el alivio.

2.- La papila incisiva, en caso de gran reabsorción.

3.- Cresta-del reborde alveolar.

4.- Sutura media profunda (surco).

De no existir torus palatino, hay que evitar el contacto de la prótesis con él, ya que actúa como fulcrum o punto de apoyo cuando la prótesis tona con tacto con dicha exostosis, produciendo inestabilidad de la misma, lo que se puede traducir en su fractura a nivel de la línea media.

Cresta del reborde alveolar filosa:

De no ser intervenida quirúrgicamente, debe aliviarse para evitar dolor e inestabilidad de la prótesis. (Figura 17).

Sutura media profunda:

Al confeccionar la prótesis observamos en su parte media, una cresta fibrosa la cual debe ser eliminada antes de su instalación ya que la misma produce inestabilidad

CRESTA DEL REBORDE ALVEOLAR
Figura 17
Salud.com

ANATOMÍA PROTÉSICA DE LA MANDIBULA:

Como se dijo anteriormente, la superficie de asiento es aquella zona del maxilar que va a cubrir la prótesis.

Según Pendleton en el maxilar inferior, pueden distinguirse tres zonas a saber:

• Zona de soporte

Representada por el reborde alveolar residual, más el área correspondiente a la fosa y trígono retromolar; en caso de gran reabsorción, por la porción basilar del hueso maxilar.

Reparos anatómicos óseos del maxilar inferior relacionados con la prótesis:

1.- Reborde alveolar residual.

2.- Línea oblicua externa.

3.- Línea oblicua interna.

4.-Apófisis geni en caso de gran reabsorción del hueso alveolar

Reborde alveolar residual:

Limitado en su parte posterior por las papilas piriformes o almohadillas retromolares, al igual que el superior puede presentar diferentes formas, entre las más comunes tenemos la triangular, cuadrada y ovoide. En caso de gran reabsorción la zona de sellado periférico pasa a formar parte de la zona de soporte. Presenta forma de herradura.

• Zona de sellado periférico:

Para su estudio la dividimos en tres zonas:

1.- Zona surco lingual.

2.- Zona de las papilas piriformes.

3.- Zona del surco lingual

Zona del surco vestibular

Partiendo de la línea media, encontramos:

a) Frenillo medio vestibular, el cual debe quedar libre cuando instalamos la prótesis.

b) Músculo borla de la barba (va del hueso a la piel).

c) Haz incisivo del semi-orbicular de los labios que se inserta en el hueso para luego dirigirse a la comisura labial.

d) Frenillo lateral, haz fibroso o débil, le sigue una zona libre de inserciones.

e) A nivel de los terceros molares se inserta el músculo buccinador que cubre la línea oblicua externa para insertarse en el reborde alveolar a nivel de los terceros molares (Figura 18).

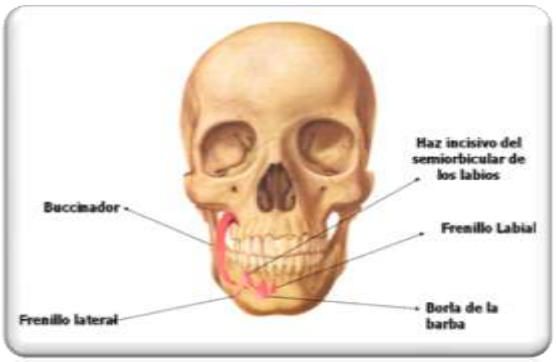

ZONA DEL SURCO VESTUBULAR

Figura 18

(www.radiodent.cl/fisiologia/paraprotesica)

Algunas de sus fibras pasan el reborde y se insertan en la línea oblicua interna.

- Zona de las Papilas, piriformes:

Se encuentran situadas en la región del tercer molar, como consecuencia de la extracción del mismo, presentando la forma de eminencias alargadas. Su conformación es variable, mientras algunas veces son firmes y adheridas al hueso, otras veces son blandas y móviles.

Constituidas por tejido glandular, adiposo, fibroso y las inserciones de:

1.- Tendón del temporal.

2.- Ligamento pterigomandibular.

3.- Fibras del buccinador.

4.- Fibras del constrictor superior de la faringe (Figura 19).

PAPILAS PIRIFORMES
Figura 19
(16)

Zona del surco lingual:

Por debajo y detrás de la papila piriforme encontramos la fosa retroalveolar, sobre la cual encontramos tejidos graso. Es una buena zona dé Sellado.

Sobre la línea oblicua interna o línea milohioidea se inserta el músculo milohioideo, el cual desciende a nivel de los premolares para insertarse en el hueso hioides, y así dar alojamiento a la glándula sub-lingual.

Luego encontramos el frenillo lingual, el cual debemos dejar en libertad de movimiento al construir la prótesis. Por debajo del mismo se inserta en la apófisis geni, el músculo genio-gloso el cual debe tener acción sobre la prótesis en caso de existir una reabsorción considerable.

• Zona de alivio:

Como posibles zonas de alivio encontramos:

1.- Línea oblicua interna filosa.

2.- Cresta del reborde residual filosa.

3.- Agujero mentoniano.

Estos alivios no siempre son necesarios. Sólo se hacen en caso de que el paciente acuse dolor o bien la estabilidad de la prótesis esté comprometida.

En el caso específico del agujero mentoniano cuando hay gran reabsorción puede quedar en la cara molar del hueso y si es comprimido por la prótesis produce desagradables dolores, sensación de quemadura, de "electricidad".

HUESO ALVEOLAR

Conocemos con el nombre de apófisis alveolar o alvéolo dentario, a la parte del hueso maxilar o mandíbula que aloja las raíces de los dientes superiores e inferiores respectivamente. No hay un límite anatómico preciso entre la porción basal o cuerpo de los huesos maxilar y mandíbula, y las apófisis alveolares pero sí hay grandes diferencias de origen y función.

"El hueso alveolar nace, crece y vive solamente por los dientes"

Cuando los dientes se pierden el hueso alveolar desaparece gradualmente disminuyendo la altura del maxilar y la mandíbula, lo que dificulta la colocación de una prótesis o un implante, para reponer la pieza dentaria perdida. Debido a este concepto asumimos la importancia que tiene la conservación de los elementos dentarios para mantener el hueso alveolar, a lo largo de la vida del paciente. (es.wikipedia.org/wiki/Hueso_alveolar)

UBICACIÓN

En la apófisis alvéolodentaria formando cavidades llamadas alvéolos (una por cada raíz)

DUREZA

Es el menos duro de todos los tejidos del periodonto, aunque son poco marcadas las diferencias con el cemento.

COMPOSICIÓN QUÍMICA

- **Sustancias inorgánicas:** 60%
- **Sustancias orgánicas y agua:** 40% (cierto grado de elasticidad y resistencia a las fracturas)

LÍMITES

- **Adentro** con el ligamento periodontal
- **Afuera:** con el periostio y la mucosa
- **Hacia apical:** con el paquete vasculonervioso dentario
- **Hacia oclusal:** con el epitelio de unión y la encía

ESTRUCTURA

El cuerpo de la mandíbula o el maxilar pueden dividirse en dos partes separadas por una línea horizontal trazada desde el fondo al alvéolo más profundo. Dichas partes son basales y alveolares.

En la parte alveolar están las cavidades llamadas alvéolos dentarios. El diente de raíz más larga es el canino (Figura 20).

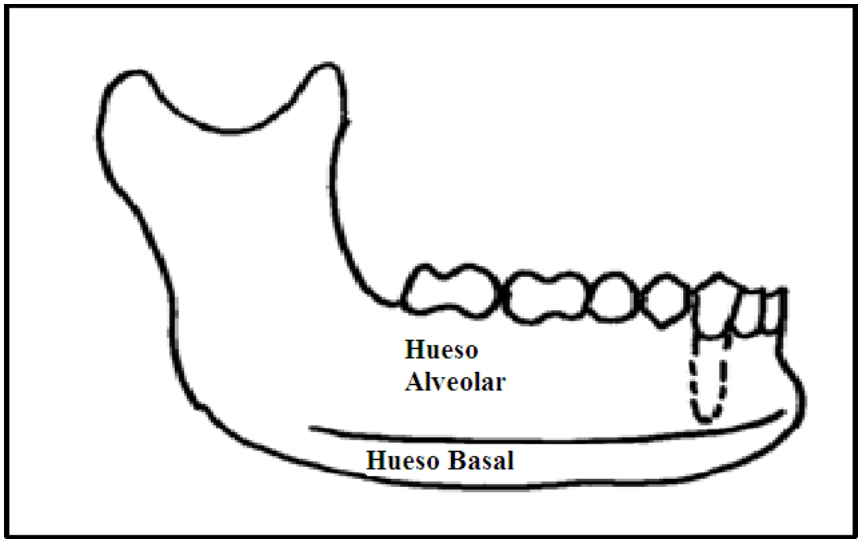

Figura 20

CUERPO DE LA MANDÍBULA

(http://es.scribd.com/doc/17488325/Parodonto-o-Periodonto)

CLASIFICACIÓN

- **Hueso compacto**

Se halla en la parte más externa del alvéolo, forma las corticales interna y externa. En forma de cáscara protege al hueso esponjoso y cambia permanentemente.

- **Hueso esponjoso**

Limitado por las corticales externa e interna se continúa con el cuerpo de los maxilares. Resiste muy bien las fuerzas.

CONSTITUYENTES DEL ALVÉOLO

- Cortical periodontal o lámina dura: para dar anclaje a las fibras periodontales.
- Cortical perióstica o externa.
- Entre ambas corticales se ubica hueso del tipo esponjoso, que dependerá del lugar de los maxilares que examinemos, por ejemplo, en la parte vestibular de los incisivos inferiores o vestibular de los caninos superiores la cantidad de hueso esponjoso es mínima, no así, en palatino de incisivos laterales superiores o vestibular de los terceros molares inferiores donde la capa esponjosa es mayor.
- Límite entre ambas corticales: cresta alveolar o cortical de la cresta.

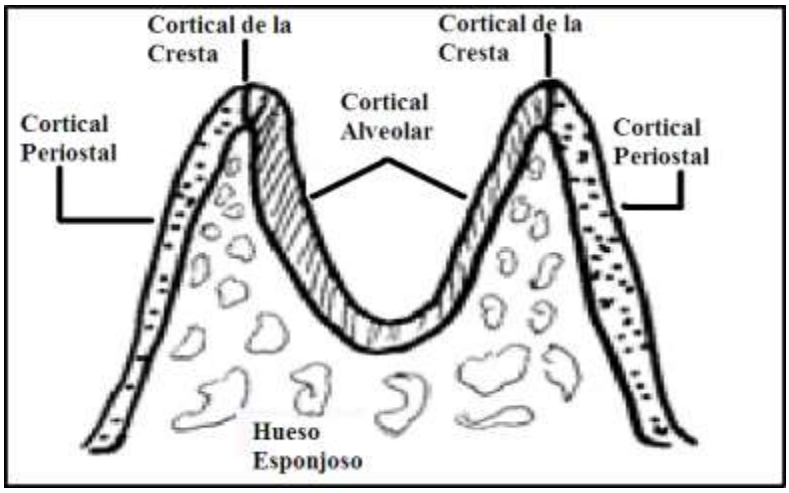

Figura 21
HUESO ALVEOLAR

(http://scielo.sld.cu/img/revistas/ibi/v28n3/f0111309.gif)

CÉLULAS Y FIBRAS

CÉLULAS OSTEOPROGENITORAS

- **OSTEOBLASTOS**

Células formadoras de hueso, sintetizan proteínas y mineralizan el osteoide.

- **OSTEOCITOS**

Cuando quedan atrapados mientras segregan matriz ósea, reducen su tamaño y función. El número depende de la velocidad de formación. Más velocidad, más osteocitos.

- **OSTEOCLASTOS**

Células mucho más grandes, encargadas de la reabsorción del hueso.

FUNCIONES

- Anclaje de las fibras peridontales
- Reservorio de calcio

REABSORCIÓN ÓSEA

Una boca es como una casa, los dientes son como las columnas.

Si fuéramos quitando columnas, los remanentes tendrían que soportar todo el peso de la casa, pudiendo llegar un momento en el que el techo se viniese abajo. En la boca sucede lo mismo, al ir perdiendo piezas dentarias, las que restan tienen que soportar todas las fuerzas de la masticación, supliendo una importante sobrecarga y por lo tanto acortando su vida.

La función del hueso maxilar y del mandibular es sustentar las piezas dentarias para permitir la masticación. Cuando éstas se pierden, se inicia un proceso de reabsorción ósea produciéndose en algunas ocasiones unas reabsorciones tales que resultan casi imposibles el tolerar una prótesis removible tradicional. Las consecuencias estéticas y psicológicas pueden ser dramáticas.

Con los implantes no sólo reponemos los dientes que hemos perdido, restaurando la función y la estética, sino que al implantar estas raíces artificiales también podemos frenar e incluso detener esta reabsorción ósea. En los maxilares, al recibir nuevamente el estímulo de la masticación, se produce un proceso de osteocondensación u osificación alrededor de los implantes, deteniendo la reabsorción ósea e incluso pudiendo inducir a la formación de hueso alrededor de ellos

Hoy en día, disponemos de técnicas regenerativos de hueso, que nos resultan en muchos casos de enorme utilidad. Podemos conseguir que crezca hueso alrededor de los implantes llegando a cubrirlos de forma parcial. A esta técnica se le denomina regeneración tisular. (17)

DEFINICION DE IMPLANTE DENTAL

Los implantes dentales son dispositivos insertados en el interior o sobre el hueso con el fin de sostener prótesis dentarias artificiales. Pacientes de todas las edades han escogido los implantes dentales para reemplazar un diente o varios dientes o como soporte para dentaduras parciales o completas.

Aunque conocidos desde hace mucho tiempo, ha sido el concepto de oseointegración el que ha consolidado esta técnica como una alternativa eficaz, fiable y predecible para la restauración funcional y estética del estado edéntulo.

El objetivo del la rehabilitación con implantes es reponer los dientes perdidos y sus correspondientes estructuras de soporte para crear una base estable para unas restauraciones dentales funcionales y estéticas.

El propósito de la odontología es restaurar la función, los contornos anatómicos, la estética, la fonación y la salud, independientemente del grado de la atrofia, enfermedad o daño del sistema estomatognatico (Figura 22). [3]

IMPLANTES

Figura 22

(http://www.oralhealth.com.ar/img/pictures/implantes_dentales_instalados_en_un_maxilar_totalmente_desdentado)

PARTES DE UN IMPLANTE

Cuerpo

Es la porción del implante dental que se diseña para ser introducido en el hueso con el fin de anclar los componentes protésicos, generalmente con aspecto de tornillo aunque también existan otros tipos. A su vez, este cuerpo se compone de 3 partes, que son:

- **Módulo de cresta**
  Es la porción superior. Zona de pulido espejo de 2.3mm de altura, destinada a inserción epitelial especialmente diseña para neoformación del espejo biológico, es decir destinada a los tejidos blandos gingivales, diámetro 3.5mm.

- **Cuerpo**
  Es la porción intermedia. Es un cilindro de 3.5 mm de diámetro mayor en zona coronal que disminuye hasta 3mm de diámetro en su zona apical donde presenta dos orificios de descompresión. Solo se presenta en este diámetro. Dispone de unas estrías de retención cada 0.5 mm orientadas hacia arriba que impiden el movimiento extrusivo inmediato y aumenta la superficie de contacto. Solo se presentan dos alturas de 10mm y 13mm. Es de titanio puro 99%

- **Ápice**
  Es la punta o extremo final.

Tornillo de cobertura

Después de insertar durante la 1. ª Etapa quirúrgica el cuerpo del implante en el hueso, se coloca una cobertura sobre el módulo de cresta, con el fin de evitar el crecimiento de tejidos en el interior de la rosca que posee dicho módulo o porción superior.

Pilar de cicatrización

Tras haberse producido la oseointegración se realiza una 2.ª etapa quirúrgica, en la que se desenrosca y retira el tornillo de cobertura y se enrosca el pilar de cicatrización, cuya función es prolongar el cuerpo del implante sobre los tejidos blandos, y permitir la unión de la mucosa gingival al módulo de la cresta, dando así lugar al sellado gingival.

Conexión protética

Existen distintos tipos de conexión protética, entre los más conocidos podemos nombrar:

- Conexión a hexágono externo
- Conexión a hexágono interno
- Conexión tipo cono Morse, conexión a fricción

Pilar

Es la porción del implante que sostiene la prótesis. Según el método por el que se sujete la prótesis al implante, distinguimos tres tipos de pilares:

- **Pilar para atornillado**

Emplea un tornillo o rosca para fijar la prótesis.

- **Pilar para cementado**

La prótesis se une al pilar mediante cementos dentales, comportándose como un muñón al que va unido una corona, un puente, o una sobredentadura.

- **Pilar para retenedor**

Consta de un sistema de anclaje que soportará una prótesis removible, que el paciente podrá colocar y retirar manualmente (Figura 23).[11]

PARTES DE UN IMPLANTE

Figura 23

(http://www.clinicapardinas.com/upload/images/implante-dental-fijaciong.gif)

TIPOS DE IMPLANTES

I. Estabilizadores endodonticos (transfijacion)

Estos son implantes utilizados para alargar raíces dentarias con muy buen pronóstico. Una de las razones de su éxito es que no existe filtración permucosa debido a que están colocados en el hueso a través de los ápices de los dientes naturales. Estos implantes permiten un tratamiento en una fase para estabilizar dientes con una mala relación corona-raíz. El porcentaje de éxitos, una vez tratados los problemas periodontales, es similar al de los tratamientos endodonticos tradicionales

II. Instituyas submucosos

En este sistema implica la colocación de pequeños elementos retentivos en forma de botón bajo la membrana mucosa, con la intensión de proporcionar retención a una prótesis total.

Son especialmente útiles en pacientes de alto riesgo medico debido a la naturaleza no invasiva y sencilla de la técnica.

III. Subperiósticos o yuxtaóseos completos, universales, unilaterales

Estos implantes, por lo general bastantes fiables, pueden usarse cuando existe poco hueso para colocar implantes endóseos. Sin embargo, cuando existe una atrofia mandibular extrema, técnicas de aumento de reborde mandibular mejoran el pronóstico.

Estos implantes siempre se hacen a medida. Se pueden fabricar tomando una impresión directa de hueso. Pueden usarse en cualquier zona de ambos maxilares, y sirven como pilares de distintos diseños de superestructuras, aunque en implantes Subperiósticos completos, la más indicada es la sobredentadura.

IV. Implantes endóseos

Cilíndricos

Cuando existe suficiente altura y anchura de hueso, los implantes cilíndricos (sumergibles en dos fases o de una pieza en una fase) son la primera opción a la hora de seleccionar un implante. Existen los siguientes tipos:

1. Por fricción (no roscados pero cubiertos con una capa de hidroxiapatita rugosa (HA) o de plasma de titanio en spray)
2. Autorroscados (roscados)
3. Con rosca previa del hueso (roscados)

Opciones protésicas: estos implantes pueden usarse en rehabilitación fijas, fijas extraíbles, sobredentaduras y reposición unitarias (con diseño hexagonal u otro antirrotacional).

Laminas

Estos son los implantes sumergidos es dos fases o de una pieza en una fase.

1. Prefabricadas
2. A la medida del modelo
3. Modificables (cortando, doblando y dándole forma en la clínica)

Opciones protésicas: con pilares únicos y múltiples. La indicación recomendada para los implantes de lamina es en prótesis fija combinada con dientes naturales, aunque pueden usarse varias en rehabilitación de desdentados totales. Si existe suficiente altura pero una anchura inadecuada de hueso para colocar implantes cilíndricos, las láminas son la segunda opción de elección. El diseño de la lámina elegida debe seguir la filosofía del anclaje, que dice que el hombro no debe formar con el cuello un ángulo recto sino que debe caer en forma semicircular a nivel del cuello.

A. Implantes de rama en lamina o en marco

El implante de rama es una lamina de una pieza que se usa en la zona posterior de la mandíbula cuando no existe hueso suficiente en el cuerpo mandibular. El implante de rama en marco tiene tres laminas en una pieza, y está diseñado para mandíbulas relativamente atrofiadas en las que no se requieren colocar implantes subperiósticos.

B. Transóseos

Estos implantes son de una pieza. Es necesaria una incisión cutánea submental en un ambiente quirúrgico. La ventaja de este tipo de implantes es la duración.

Opciones protésicas: la indicación más común de estos implantes son las sobredentaduras.

Como alternativa pueden realizarse prótesis fijas.

Arcadas donde está indicado: mandibular, zona anterior, en casos desdentados totales o parciales.

C. Biocorticales (CM)

Son implantes autorroscados, con estrías de titanio
Opciones protésicas: estos implantes de rebordes finos añaden retención a puentes fijos sobre brechas edéntulas largas, colocándolos a través de los pónticos en el hueso subyacente.

Arcadas donde están indicados: maxilar o mandibular.
Son los implantes endóseos del material adecuado (titanio) y efectuados con una técnica quirúrgica y prostodontica adecuada los que ofrecen los mejores resultados a largo plazo.[11]

DEFINICION DE PROTESIS IMPLANTOMUCOSOPORTADA

Dentadura soportada por dos implantes quirúrgicos y se utiliza un sistema atache en barra resiliente, que le proveen retención y soporta la mayoría de las fuerzas de la masticación mientras que el resto de las fuerzas es transferido al aspecto posterior de la sobredentadura y es absorbido finalmente por el tejido de soporte Su base proporciona cobertura extendida sobre el tejido (imagen 1.24, imagen 1.25).[10]

Figura 24

Prótesis implantomucosoportada

(10)

PROTESIS CON SISTEMAS DE ATTACHE

Figura 25

(http://www.implantologiavina.cl/img/Sobredentadura-sobre-implantes.jpg)

OCLUSION EN LA SOBREDENTADURA IMPLANTOMUCOSOPORTADA

La oclusión es un factor clave del éxito de cualquier tratamiento con implantes. Es muy importante establecer un esquema oclusal que minimice las fuerzas laterales en los implantes de soporte sin comprometer la eficacia de la masticación.

La selección de los dientes apropiados para la dentadura y el esquema oclusal, son factores importantes en el éxito a largo plazo de la óseointegración en la sobredentadura implantomucosoportada

En el esquema anatómico, los dientes de la dentadura tienen ángulos cuspídeos de 30 grados o más, han sido diseñados para intercuspidación similar a la oclusión de los dientes naturales. Los ángulos cuspídeos inclinados facilitan la oclusión balanceada bilateral y la desoclusion anterior.

Ventajas
Anatomía dentaria natural.
Mejor penetración del alimento.
Los ángulos cuspídeos pueden alcanzar la oclusión balanceada bilateral.
Los ángulos cuspídeos permiten la desoclusión anterior, lo cual es ventaja especialmente para aquellos pacientes que requieran una superposición vertical anterior significativa para satisfacer sus necesidades estéticas

Desventajas
Mayor potencial para las fuerzas laterales destructivas
Limitada relación de la intercuspidación.
Mayor necesidad de ajuste oclusal después de su procesamiento

PRINCIPIO PARA LA SELECCIÓN DEL ATACHE

Criterios para la selección del atache:

- Hueso disponible
- Expectativa protésica del paciente
- Capacidad económica del paciente para cubrir los costos del tratamiento
- Elección personal
- Conocimiento técnico y experiencia de los técnicos de laboratorio

DIVERSOS SISTEMAS DE ATACHES

- Pernos
- Imanes
- Cofias telescópicas (rígidas o no rígidas)
- Clips y barras

Los pacientes con gran resorción del proceso son buenos candidatos para los sistemas de ataches telescópicos o en barra

Los pacientes con poca resorción del proceso se les recomiendan los sistemas de ataches de perno o magnéticos.

Los imanes son los menos recomendables ya que pierden su capacidad inicial de retención muy rápidamente.

Los pernos son recomendables para los pacientes con un reborde estrecho ya que el de barra interferiría con la lengua.

ATTACHES DE PERNO

Consideraciones importantes con respecto a la alineación de los ataches de perno entre ellos se encuentran:

- Atache ERA
- Atache de perno VKS-OC rs,
- Pilar de anclaje retentivo de Straumann
- Atache Clix y el Implante Astra

Consideraciones importantes

- Relación entre los ataches:

Es importante que se encuentren paralelos el uno con el otro,

- Relación de los ataches de perno con la trayectoria de inserción:

Estos no deben interferir con la trayectoria de inserción de la sobredentadura.

- Altura de los ataches de perno:

El logro de una alineación ideal es mucho mas difícil con los ataches mas altos que con los mas cortos.

Atache ERA

El componente hembra viene con diferentes alturas del manguito gingival: 2mm, 3mm, y 5mm. El componente macho nylon esta prendido en el acrílico de la dentadura. Seis elementos machos codificados en colores corresponden a seis niveles de retención. En orden desde el menos al mas retentivo son, blanco, anaranjado, azul, gris, amarillo, y rojo.

Atache de perno VKS-OC RS

El pilar del atache de perno Vario Ball-Snap-OC rs, esta diseñado para las sobredentaduras con implantes que son, en parte, implanto-soportados y en parte tejido-soportados.

Se encuentran las siguientes alturas de manguito:
2mm
4mm
6mm

Sus diferentes clips de acuerdo a su retención:
Verde: baja
Amarilla: media
Rojo: fuerte

Pilar de anclaje retentivo de straumann
Proporciona resiliencia vertical limitada y rotatoria. El conector móvil acorta el brazo de palanca de la fuerzas de inclinación aplicadas sobre los implantes de soporte.
Contraindicaciones para los anclajes retentivos:

- Más de dos implantes por maxilar
- Combinación con otros sistemas de ataches
- Posición divergente de los implantes
- Anatomía desfavorable del reborde alveolar

ATACHES EN BARRA

Los ataches en barra es un aditamento que abarca una zona desdentada y une dientes o raíces, con l prótesis adaptada sobre la barra y unida a ella por una o más prolongaciones. Las prótesis con uniones rígidas a la barra no permiten ningún movimiento.[6]

Materiales de las barra

Los ataches en barra pueden ser prefabricados de oro tipo IV como la barra de dolder original de 1,6mm. Las barras prefabricadas de oro tipo IV deben soldarse a los pilares con una soldadura de baja fusión. Los otros tipos de patrones vienen en patrones plásticos pre tallados colables. Estas barras están disponibles en 0,2 y 4 grados para las estructuras telescópicas talladas. El colado de la barra se debe hacer solamente con aleaciones duras. Se requiere una dureza vickers mínima de 200 y al menos una ultima resistencia a la tracción de 95.000 psi. Las aleaciones no preciosas están contraindicadas para la reconstrucción con implantes.

Extencion distal a la barra

Estas proporcionan un alto nivel de estabilidad contra las fuerzas laterles, particularmente en la mandibula, y pueden proteger el tejido de soporte que puede ser dañado por causa de las fuerzas de cargas (Figura 26).

ATTACHE EN BARRA
Figura 26
(http://scielo.isciii.es/img/revistas/rcoe/v11n3/d_fig11)

DIFERENTES TIPOS DE LOS ATACHES EN BARRA Y SU CLASIFICACIÓN SEGÚN LA FORMA DE SU CORTE TRANSVERSAL

- Barra Dolder

Fue creada y desarrollada por el autor por el Dr. Eugen Dolder en suiza y se encuentran en dos formas (Figura 26):

- Redonda

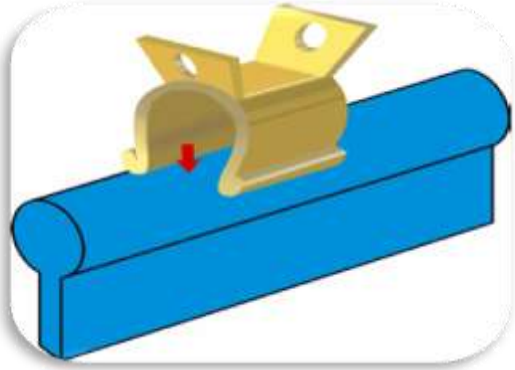

ATTACHE DE BARRA EN FORMA REDONDA

Figura 26

(10)

- Ovalada (Figura 27)

ATTACHE EN BARRA EN FORMA OVALADA

Figura 27

(10)

- Forma de U (Figura 28)

ATTACHE EN BARRA EN FORMA DE U

Figura 28

(10)

- Barra hader

La barra de hader fue fabricada por Helmurhader, en 1973, se encuentra también la vertical de hader, estas son ataches de semipresicion, provee movimiento de bisagra. Su función es la de retención a presión.

Relacion vertical de la barra en relacion con el reborde alveolar.

- Espacio amplio:

2 mm entre las base de la barra y el tejido blando. Esta distancia permite facilmente el paso de la saliva y d alimento asi como los metodos de limpieza.
Asi permitiendo una higiene perfercta facilmente.

- Espacio pequeño:

1mm o menos entre la base de la barra y el tejido blando. Esta distancia propiciara el acumulo de calculo y placa, y seria muy dificil la higiene adecuada.

- Comprencion de la mucosa por la barra:

Esto ocaciona hiperplasia gingival. La barra se debera sustituir o modificar para evitar este problema. Y la imposible higiene.

Relacion sagital de la barra con el reborde adecuada

La posicion adecuda para la barra es posicionarla directamente vertical a la cresta alveolar. Para su mejor fabricacion, limpieza y colocacion de la protesis sobre la barra.

Relacion sagital de la barra con el reborde inadecuado

La inclinacion hacia lingual, puede interferir en la funcion normal d la lengua y la forma de habla del paciente.y sera mas complicada la elaboracion de la protesis.

Inclinacion hacia labial, interferiria con el soporte del labio, por obvio en la elaboracion de la protesis.

Finalidad de una restauración protésica con barra

- Estabilización y ferulización primaria de los implantes
- Asegurar la prótesis en contra de fuerzas traccionales o tendientes al desalojo de las prótesis
- Distribución de la carga
- Compensación de la resiliencia mediante grados de libertad

Control posterior

Las prótesis ancladas a implantes tanto con aditamentos (barra) se requiere de una revisión constante, mínimo cada trimestre. En caso de una mala higiene eliminar la placa dentobacteriana e instruirlo, motivarlo y enseñarle, a llevar una adecuada técnica de aseo dental, así como también revisión a la adaptación y ajuste de la prótesis implantomucosoportada, si el paciente no presenta ninguna alteración o movimiento, quiere decir que el paciente está llevando una buena higiene dental así estaremos teniendo éxito y las revisiones se podrán prolongar a un semestre entre ellas.[3]

INDICACIONES PARA EL USO DE LAS SOBREDENTADURAS CON IMPLANTES

*Soporte óseo comprometido para dentadura convencional

*Coordinación neuromuscular pobre

*Tolerancia baja de los tejidos mucosos para una base acrílica removible

*Hábitos para funcionales que conducen a la inestabilidad de la prótesis

*Reflejos nauseosos activos o hiperactivos, estimulados por la dentadura removible superior

*Incapacidad psicológica para usar una prótesis removible

*Insatisfacción del paciente con las dentaduras totales y deseo por mayor estabilidad y comodidad.

*Pacientes para sobredentaduras cuyo espacio entre los rebordes es adecuado o relativamente grande

*cuando se procura una resiliencia mínima y una retención máxima de una sobredentadura removible, la barra del dolder es el atache en barra de elección.[4]

CONTRAINDICACIONES PARA EL USO DE LAS SOBREDENTADURAS CON IMPLANTES.

*pacientes con el espacio mínimo entre los rebordes

*pacientes con bajo nivel de cumplimiento en el mantenimiento de la higiene bucal

*pacientes con limitaciones económicas.[4]

ERRORES COMUNES EN LA CONSTRUCCIÓN DE LAS SOBREDENTADURAS IMPLANTOMUCOSOPORTADAS

*Planificación inadecuada del tratamiento

*Impresión final imprecisa

*Modelo maestro inexacto así como el modelo del tratamiento

*Estructura mal adaptada

*Selección inadecuada del material y del atache.[10]

ÉXITO DE LAS PRÓTESIS IMPLANTOMUCOSOPORTADA POR ATACHE DE BARRA

Adaptación sin tensión del sistema de atache

Buena higiene bucal

Biocompatibilidad de los materiales seleccionados

Resistencia biomecánica alta de los materiales seleccionados[10]

SEGUIMIENTO Y MANTENIMIENTO DE LAS SOBREDENTADURAS CON IMPLANTES.

El éxito de las sobredentaduras implantomucosoportada está relacionado tanto con el diseño biomecánico correcto como con el mantenimiento de un entorno bucal sano.

La fuerza motriz verdadera debe ser el mantenimiento de una condición ósea firme alrededor del implante a través de la vida del paciente. Este éxito será alcanzado solamente mediante una biomecánica apropiada y los tejidos gingivales sanos con las dimensiones y los contornos adecuados que permitirán el mantenimiento ideal.

CARACTERÍSTICAS DE LOS TEJIDOS PERI-IMPLANTES IDEALES

- Rosado
- Firme/adherente
- Tejido queratinizado ubicado en circunferencia alrededor del implante.

Las fuerzas generadas por la sobredentaduras durante la función y acumulación constante de la placa ponen en riesgo el éxito de la sobredentadura. La naturaleza del tejido blando que rodea el componente del implante que está inserto en la cavidad bucal, puede influir en la capacidad del paciente para controlar la placa. Los tejidos peri-implante no queratinizados se pueden traumatizar fácilmente y, por lo tanto, se le hace incomodo al paciente realizar la higiene bucal. También la forma del tejido blando que puede ser un resultado del reborde residual subyacente, puede interferir con el control apropiado de la placa. Los contornos de los tejidos, así como el diseño del sistema de atache debe permitir el mantenimiento fácil y cuidadoso. [5]

DISCUSION

Los CD realizaron casos similares al que personalmente relice en la facultad de odontología campus poza rica Tuxpan

- El DR. Juan Carlos Rueda Sánchez en Chile (2006)[2]

Confecciono una dentadura sobre sistema de barra el cual tuvo un resultado benéfico, favoreciendo biomecanicamente el uso del aparato protésico.

- Los Dres.: Rodríguez García, Luis Orlando, Martínez Gómez, Naydit, Blanco Ruiz, En la Clínica Pedro Ortiz en la habana (2011)[3]

Confecciono una sobredentadura de carga inmediata en el cual el resultado final fue la satisfacción total del paciente mejorando su estética y funcionalidad

- Los Dres.: Soraya Almagro Urrutia, Rolando Sáez Carriera, Clara Sánchez; Leticia María Lemus Cruz en la habana (2009)[2]

Presentaron diversos casos clínicos, de sobredentaduras retenidas por diferentes medios. Llegando a la conclusión que son eficaces para resolver los problemas de retención, soporte y estabilidad en los pacientes desdentados totales con rebordes muy reabsorbidos, tan difíciles de rehabilitar por técnicas convencionales.

CAPITULO III

METODOLOGIA

TIPO DE ESTUDIO

El presente caso clínico es de carácter documental y práctica clínica, es el caso que conlleva a la ejecución de una práctica clínica rehabilitadora con base en una pre rehabilitación con implantes. Tipo de estudio prospectivo y longitudinal.

INFRAESTRUCTURA

La rehabilitación se realizo en la Universidad Veracruzana “facultad de odontología” campus Poza Rica-Tuxpan, durante el periodo Enero 2012-Junio 2012. En el quirófano y como director a cargo el C.D. Evaristo Hernández Quiroz.

RECURSOS HUMANOS

Alumno investigador: Jade Viridiana San Román Hernández

Docente: C.D. Evaristo Hernández Quiroz.

Paciente: femenino de 88 años de edad

EQUIPO

- Cámara de video
- Cámara fotográfica
- Equipo de computo portátil
- Unidad dental
- Aparato de rayos X

INSTRUMENTAL

- Torquimetro newtons 30
- Análogo
- Elemento de transferencia
- Tornillo de bola
- Retractor de carrillos
- 1x4

MATERIAL

- Gorro
- Guantes
- Cubrebocas
- Campo
- Cucharillas
- Silicona pesado y ligero
- Acrílico
- rodillos
- Mechero
- Alcohol
- Espátula
- Yeso tipo III
- Articulador
- Separador
- Regla

MATERIAL IMPRESO

- Historia clínica

3. PROCEDIMIENTO DEL CASO CLINICO

Sexo: femenino

Edad: 88

Ocupación: ama de casa

Salud del paciente: buena

Motivo de la consulta: inestabilidad en su prótesis total inferior, molestia y fatiga al comer.

Diagnostico: paciente con proceso residual alveolar escaso o casi nulo, con prótesis total inestable.

Tratamiento: retrospectivamente al paciente se le recomendó la colocación de 2 implantes en la zona anterior mandibular, a la altura de caninos. Prospectivamente seleccionamos el aditamento el cual fue en barra con prolongación distal, la cual nos sirve para el soporte y retención de nuestra prótesis total.

CASO CLINICO

La paciente fue sometida previamente a un tratamiento de dos implantes dentales en area de caninos inferiores en la fecha del 22 de julio 2011(fotografia 3.1), cuyo proposito fue poderla rehabilitar con una protesis total implantosoportada a causa de problemas de la falta de estabilidad y retencion, uno de ellos fue un implanteposextraccionsiguendo asi la trayectoria de la raiz de este, en base a estos datos se hace un diagnostico y su plan de tratamiento asi recomendando el atache en barra para una estabilidad completa de la protesis, y como una de las mejores opciones en este caso.

Fotografía 3.1 Pos intervención implantológica.

Seis meses después fue citada a la clinica de la facultad de odontologia de la ciudad de poza rica ver, en la clase de prostodoncia removible.

El proceso se encuentra sano y cicatrizado, sin embargo notamos cierta resorción en el hueso de la cresta alveolar notablemente alrededor de los implantes. (Fotografía 3.2, Fotografía 3.2.1)

Fotografia 3.2 proceso sano con implantes

Fotografía 3.2.1 Proceso sano con implantes

Se comienza quitando los tornillos de cicatrizacion que se le colocaron en la intervencion quirurgica, para comenzar con la rehabilitacion del paciente con protesis total implantosoportada inferior.(fotografia 3.3)

Fotografia 3.3 Tornillos de cicatrizacion.

En la fotografia 3.4, se observan los 2 implantes en la zona anterior de la mandibula a nivel de los caninos, igualmente observamos un proceso de la cresta alveolar casi nulo, y una notable reabsorcion alrededorde los implantes.

Fotografia 3.4 vista anterior del proceso con implantes

Iniciamos colocando los elementos de transferencia con ayuda de los tornillos de bola que los mantendran fijos sobre los implantes, para la impresión fisiologica. (fotografia 3.5)

Fotografia 3.5 colocacion de los elementos de trasferencia.

En la fotografia 3.6encontramos ambos elementos de transferencia colocados, notando una ligera inclinacion del elemento derecho, que fue colocado a la trayectoria de la extraccion del canino, (implante posextraccion).

Fotografia 3.6 vista anterior de elementos de trasferencia

Procedemos a tomar la impresión fisiológica (que es en dos fases), comenzando con la primera fase, tomando la impresión con la silicona de cuerpo pesado. (Fotografía 3.7)

Fotografía 3.7 Toma de impresión con silicona de cuerpo pesado

En la fotografía 3.8tenemos la base de nuestra impresión con silicona de cuerpo pesado donde se encuentran el proceso residual alveolar y los elementos de trasferencia.

Fotografía 3.8 impresión fisiológica con silicona pesada

Continuamos con la segunda fase de la impresión, rectificando la toma de impresión con silicona ligera, en la cual se registraran todos los detalles anatómicos con máxima exactitud (Fotografía 3.9)

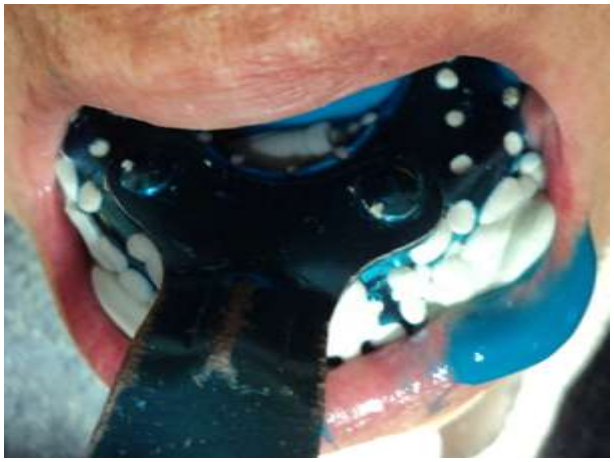

Fotografía 3.9 Toma de impresión con silicona de cuerpo ligero

Obteniendo asíen su segunda fase de la impresión fisiológica, todos los másmínimos detalles anatómicos del proceso, resultado de la consistencia de la silicona ligera. Colocamos los elementos de transferencia y sus debidos análogos sobre la impresión, para obtener una réplica exacta del proceso residual del paciente cuando este se corra en yeso (fotografía 3.10)

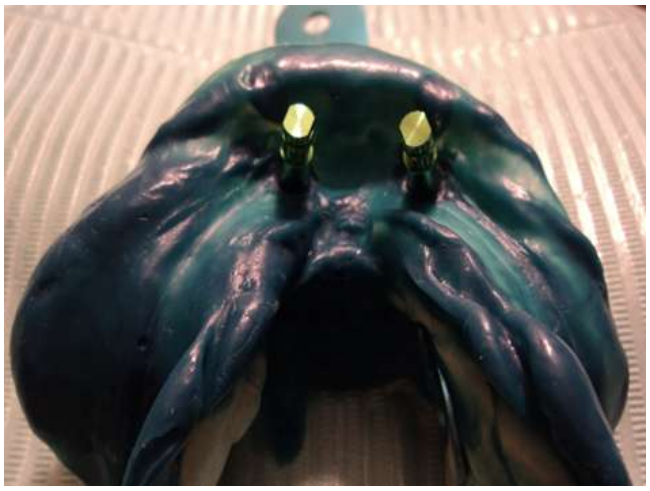

Fotografía 3.10 impresión fisiológica con silicona ligera con los elementos de transferencia y análogos colocados

En la fotografia 3.11 tenemos el modelo fisiologico, en este modelo encontramos la copia fiel del proceso y los analogos de los implantes y de la colocacion de los elementos de transferencia tal cual se encuentra en la boca del paciente, sobre el que se elabora la base de registro.

Fotografía 3.11 Modelo fisiológico con los elementos de transferencia y sus debidos análogos

Creamos un espaciador de cera para bloquear la zona retentiva del reborde y los elementos de transferencia para poder elaborar una férula de acrílico sobre el modelo y así verificar si fue tomada la impresión en dimensiones y distancias exactas (fotografía 3.12)

Fotografia 3,12 espaciador de cera

Se ferulìza con una barra acrílica sobre la cera previamente colocada, redondeando el contorno de los elementos (fotografía 3.13)

Fotografía 3.13 Férula acrílica

Se lleva la férula a la boca paciente (fotografía 3.14), verificando que la impresión fisiológica es certera en dimensión y exactitud, en relación con los elementos.

Fotografía 3.14 férula acrílica colocada en paciente.

Se continúa tomando la dimensión vertical (fotografía 3.15)

Fotografía 3.15 toma de dimensión vertical

Llevamos a la cavidad bucal la base de registro con los rodillos (fotografía 3.16) para la obtención de la relación intermaxilar.

Fotografía 3.16 obtención de la relación intermaxilar

Devolvemos su dimensión vertical en conjunto de la relación intermaxilar (fotografía 3.17)

Fotografía 3.17 relación intermaxilar

Se corrobora con los rodillos de relación verificando la dimensión vertical (fotografía 3.18)

Fotografía 3.18 dimensión vertical con rodillos de relación

Se montan los dientes en los rodillos de cera y verificamos la relación entre las prótesis observando que tenga una buena oclusión y engrane de los dientes así como los puntos de contacto, su tamaño y forma (fotografía 3.19)

Fotografía 3.19 Prueba en cera

En la fotografia 3.20 tenemos la vista frontal y lateral de la relacion entre las protesis

Fotografía 3.20 Vista lateral de la prótesis en cera

En la fotografia 3.20 se observa perfectamente la estetica, buena oclusion, y relacion interdental siendo asi, se manda a elaborar la placa con especialistas y apartos protesicos sofisticados.

Fotografía 3.20 buena oclusión y relación entre ambas prótesis

En la fotografía 3.21 tenemos la vista oclusal de la prótesis acrilizada y terminada.

Fotografia 3.21 vista oclusal de la protesis inferior acrlilizada

Desde su vista anterior (fotografía 3.22)

Fotografia 3.22 vista anterior de la protesis acrilizada

Desde su vista interna se encuentran los aditamentos de clip amarillo de resistencia media y sus topes histicos que caerán sobre la mucosa del proceso para mayor estabilidad (fotografía 3.23)

Fotografia 3.23 vista interna de la protesis inferior implantosoportada

En la fotografía 3.24 tenemos la vista posterior del sistema de attache en barra con sus 2 tornillos de fijación y extensiones dístales las cuales estabilizaran aun más la prótesis creándola aun más resistentes al desplazamiento y estabilidad de la misma.

Fotografia 3.24 Attache de barra

Vista panorámica del sistema en barra con las extensiones distàles y la base de la prótesis (fotografía 3.25), en ella se encuentran 3 clips color amarillo los cuales van a ser asentados sobre la extensión mesial, media y distal de la barra.

Fotografia 3.26 vista panoramica de la protesis y el attache en barra

Colocamos en una sobreposision la barra en la placa internamente fuera de boca (fotografia 2.26) notando asi el asentamiento de dicha barra.

Fotografía 3.26 Prótesis con la barra en sobre posición

Prosegimos con los pasos clinicos colocando en el paciente el attache en barra y ajustando los tornillos de fijacion sobre los implantes con ayuda de la lleve manual para ajustarla (fotografia 3.27)

Fotografia 3.27 colocacion de la barra

Anclamos los tornillos de fijación de la barra a los implantes con la llave manual (Fotografía 3.28)

Fotografía 3.28 Ajuste de los tornillos de fijación

En la fotografía 3.39 Se encuentra la barra fijamente anclada a ambos implantes.

Fotografia 3.39 Barra anclada a implantes

Vista frontal de la barra anclada a los 2 implantes fielmente ajustada (fotografía 3.40)

Fotografía 3.40 vista frontal de la barra anclada a implantes

Colocamos la protesis a presion del clip a la barra (fotografia 3.41)

Fotografia 3.41 colocacion de la protesis

En la fotografia 3.42 la protesis se encuentra fijamente ajustada, en la cavidad oral

Fotografia 3.42 protesis retenida por aditamentos en barra

Por ultimo en la fotografia 3.43, fotografia 3.44 tenemos la protesis inferior y superior con una perfecta articulacion

Ftotografia 3.43 Articulacion con la protesis implantosoportada retenida y ajustada.

Fotografía 3.44 articulación en las prótesis.

Finalmente llegamos disfrutando el éxito de la prótesis implantosoportada (fotografía 3.45) con su mejor articulación dimensión, estabilidad y estética para el paciente.

Fotografia 3.45 paciente con protesis implantosoportada.

CAPITULO IV

RESULTADO

En esta sección recapitulamos el caso clínico, observando los cambios notablemente obtenidos, en cada uno de los procedimientos realizados, llegando por ultimo a la revisión del paciente después de 5 semanas de haberle colocado de la prótesis, observando así su gran mejoría.

Cinco semanas después de la colocación del attache en barra y de la prótesis implantosoportada. El tejido se encuentra sano, y firmemente adherido a la barra, permitiendo igualmente la debida higiene, no obstante se observa cómo se ha detenido la pérdida ósea, manteniendo así el tejido del proceso firme (fotografia 3.46)

Logrando así todas las ventajas esperadas en dicha Prótesis.

Fotografia 3.46 revision del paciente despues de cinco semanas

Perfecta relación de contactó oclusal entre la prótesis superior e inferior (fotografía 3.47)

Fotografia 3.47 relacion de contacto entre las protesis

La prótesis total inferior se encuentra retenida por el aditamento de barra anclada a los implantes (fotografía 3.47.1)

Fotografía 3.47.1 Prótesis retenida por el attache en barra

Antes

ANTES- PROTESIS CONVENCIONAL

Despues

DESPUES- PROTESIS IMPLANTOTEJIDOSOPORTADA

Exitosamente se llevo a cavo la rehabilitación del paciente. Siguiendo estrictamente los protocolos para la confección de la prótesis y sin descuidar los respectivos mantenimientos, obtuvimos los resultados óptimos deseados.

Culminamos así finalmente con el éxito rotundo, con una demostración de la función masticatoria recuperada (fotografía 3.48, fotografía 3.49) que por causas de recesión durante muchos años había sido desgastante, y posiblemente a su edad una causa muy probable de problemas sistémicos.

Gracias al avance de la odontología como son los implantes, y los diferentes tipos de attaches. Al muy buen manejo, ejecución y aplicación de la práctica clínica odontológica para llevar acabo dicho logro. Creamos no tan solo una ilusión, si no una nueva visión, en el evolucionado y necesario mundo del avance de la odontología rehabilitadora protésica.

Fotografía 3.48 prueba masticatoria con una manzana

Fotografia 3.49

CAPITULO V

CONCLUSIONES

En el presente trabajo de investigación los objetivos a alcanzar fueron culminados pues se logro colocar la prótesis implantosoportada con su mejor éxito a nuestra paciente de 88 años edad.

Se demuestra en el presente caso que los implantes son la mejor indicación para la colocación de una prótesis con la necesidad de algún tipo de sistema de attache para su mejor retención, usualmente en pacientes de edad avanzada ya que carecen de proceso retentivo para una prótesis convencional, obteniendo así todas las ventajas analizadas.

Se examinaron todos los puntos, así como el motivo de recesión y sus clasificaciones, las ventajas, desventajas de las prótesis implantosoportada, los diversos tipos de attache, las recomendaciones para selección de los attaches y su éxito, tomando en cuenta las condiciones de los implante estudiamos sus indicaciones y contraindicaciones. Así mismo se hace análisis de la terminología, los antecedentes históricos, y la anatomía clínica de laboratorio.

Se finaliza haciendo mención que el que la implantologia y sus ramas de rehabilitación es un método eficaz de restaurar lo perdido, esto favorece a evitar la incomodidad que les ocasiona las prótesis convencionales cuando su uso ya no es recomendado ya que no le proporciona al paciente la estabilidad en su prótesis total haciéndole carecer de la comodidad y de la función más indispensable que es la masticación.

RECOMENDACIONES

En el presente trabajo de investigación se demuestra el alto grado de éxito que tienen las prótesis implantomucosoportadas

El cirujano dentista deberá mantenerse informado y actualizado de las diferentes e innovadoras técnicas de tratamiento que puedan existir así como sus indicaciones y contraindicaciones para poder ofrecer al paciente una rehabilitación exitosa.

Se le recomienda al paciente definitivamente no fumar ni consumir bebidas alcohólicas. La limpieza de estos se realizaran con el cepillo de su elección teniendo los mismo cuidados de los dientes naturales. Es muy importante una adecuada limpieza de las zonas tratadas pues de lo contrario acumularan restos alimenticios y esto puedo provocar una infección y como consecuencia la perdida del implante. Los cuidados pertinentes son indispensables para que el paciente goce de su implantes dentales, los aditamentos y por lo tantote su prótesis total implantomucosoportada.

BIBLIOGRAFIA

1. Belser, D; Belser U.C. Odontología estética Ed. ArtMed, porto alegre, 2000.
2. Hamid R.: Manual clínico y de laboratorio de las sobredentaduras con implantes: Venezuela: AMOLCA 2009
3. Pedrola F. Implantologia oral. Alternativas para la prótesis exitosa: AMOLCA 1 ed. 2008
4. SheldonWincler“ProstodonciaTotal”EditorialLimusaS.A.deC.V.2002
5. Staubli E.; Bagley: Reference manual. Attachments & Implants. USA: 2002
6. Christen, u. (2000). Guía para prótesis completa. Germany: Vita zahnfabrik
7. JohnShary“Prostodonciatotalcompleta”editorialToray1977
8. Cicero J.; Daudt W.: Overdenture (sobredentadura). Implantes Oseointegrados Cirugía y prótesis. 2003
9. Todescan F.; Bechelli A.; Romanelli H.: Desdentado Total Superior e Inferior. Implantologia contemporánea Cirugía y Prótesis. 2005.
10. Barrientos M. Implantes y prótesis removible en la tercera edad. Revista de Tecnología Dental. 2002.
11. Pozo C. Sobredentadura en Implantes Oseointegrados. Revista de Tecnología Dental: 91-94. 2002.
12. Misch E. Prótesis dental sobre implante: 1ª edición España: Elsevier: 2005.

13. Rosa D.; Zardo M.: Neto Souza. Consideraciones quirúrgicas y protésicas casos clínicos y de laboratorio; odontología estética y prótesis fija dentogingival. Brasil: AMOLCA 2004.

14. Bernal A: Fernández B: Manual de laboratorio en odontología; Prostodoncia total.; 1 Edición; Trillas

15. RubénBernal“ProtodonciaTotal”EditorialTrillas2001

16. OzawuadeGuchiJosé“Prostodonciatotal”6taedición,editorialUNAM1995

17. Lindhe, Jan. Periodontologia Clínica. 2ª edición. Editorial Médica Panamericana. 1989.

18. http://www.implantesmexico.com/es/003.htm

19. http://www.aorybg.com/

20. http://implantedental1.wordpress.com/2012/03/07/dentaduras-completas-con-implantes-dentales/

21. http://es.wikipedia.org/wiki/Pr%C3%B3tesis_implantosoportada_(dental)

22. http://www.odontologiahoy.net/2009/03/implantes-y-protesis-en-bocas-sin.html

23. http://www.radiodent.cl/fisiologia/paraprotesica.pdf

24. http://es.scribd.com/doc/17488325/Parodonto-o-Periodonto

ANEXOS

UNIVERSIDAD VERACRUZANA

FACULTAD DE ODONTOLOGIA

Carta de consentimiento informado

Declaro que los datos aquí referidos son verdaderos y que en caso de haber omitido o falseado algo, puede haber complicaciones en mi tratamiento o alterar la buena evolución de los procedimientos estomatológicos que aquí se aplican. Asimismo se me ha explicado de manera clara y completa la alteración o enfermedad bucal que padezco, así como los tratamientos que pudieran realizarse, optando por los que se encuentran en el plan de tratamiento por sus posibles ventajas funcionales, estéticas y/o económicas. Acepto que fui informado de los posibles riesgos del tratamiento, de las posibles molestias y del beneficio esperado, además del costo que este representa. En el caso de no seguir las instrucciones que me indiquen, estoy consciente de las consecuencias.

Estoy enterado de que mi tratamiento será realizado por estudiantes en formación bajo la supervisión de profesores. Se hace del conocimiento al paciente, padre o tutor y operador que la Universidad Veracruzana podrá utilizar el presente expediente para los fines de investigación, docencia o publicaciones. Por lo tanto, el expediente pasa a ser propiedad de la institución.

_____

Firmas de conformidad

_____

Paciente, padre o tutor

_____

Operador

Fecha: _____

UNIVERSIDAD VERACRUZANA

FACULTAD DE ODONTOLOGIA

HISTORIA CLINICA DE CIRUGIA BUCAL

FECHA: _____

Día/Mes/Año

Ficha de identificación

Nombre: _____

Edad: _____ Sexo: _____ Estado civil: _____ Ocupación: _____

Lugar de nacimiento: _____

Grado escolar: _____

Domicilio: _____

Teléfono domicilio: _____

Antecedentes Hereditarios

Diabetes: _____

Cáncer: _____

Hipertensión o Hipotensión: _____

Enf. Infectocontagiosas_____

Antecedentes personales no patológicos

Grupo sanguíneo: _____

Deporte: _____

Tabaquismo: _____ Alcoholismo: _____

Otros hábitos: _____

No. De veces que se cepilla los dientes al día: _____ Tipo de cepillo: _____

Uso de pasta dental: _____ Hilo dental: _____ Enjuague bucal: _____

Interrogatorio por aparatos y sistemas

Respiratorio: _____

Cardiovascular: _____

Digestivo: _____

Genitourinario: _____

Endocrino: _____

Hematopoyético: _____

Nervioso: _____

Musculoesquelético: _____

Tegumentario: _____

Medicamento que utiliza actualmente: _____

_____

Exploración Bucal

Labios: _____

Carrillo: _____

Lengua: _____

Paladar duro: _____

Encías: _____

ATM: _____

Dientes: _____

Auxiliares de Diagnóstico

Radiografías: _____

Modelos de estudio: _____

Fotografías: _____

Estudios de laboratorio: _____

Diagnóstico: _____

Pronóstico: _____

Plan de tratamiento: _____

_____

Nombre y firma de conformidad

Y veracidad de los datos

Aportados del paciente

_____

Nombre y firma del cirujano dentista

Tratante y responsable

Por la prestación de los servicios

RADIOGRAFIA

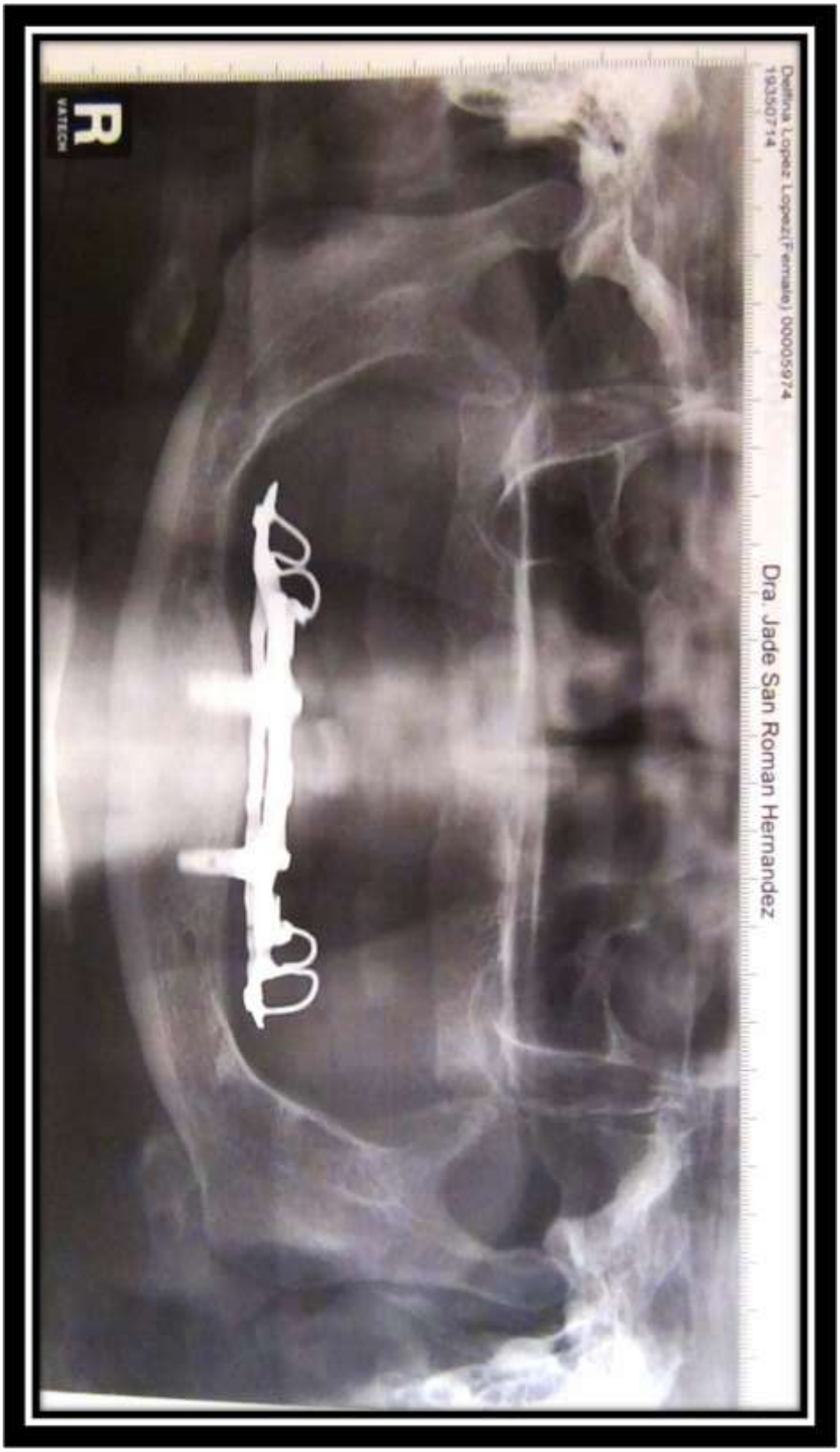

DISCUSIÓN

RESULTADOS DE CASOS CLINICOS DE PROTESIS IMPLANTOSOPORTADAS.

Titulo: Sobredentadura total superior implantosoportada.

En la ciudad de la Habana: 2010 Revista Cubana Estomatologica v.47

Luis Orlando Rodríguez García; Naydit Martínez Gómez; Antonio O. Blanco Ruiz; Eneida García López

Llevaron a cabo un caso clínico de una sobredentadura total superior implantosoportada.

Resultado: Hubo ausencia de complicaciones inmediatas o tardías con respecto al tratamiento implantológico, quirúrgico y protésico en este paciente.

Titulo: Sobredentaduras soportadas por implantes a través de un sistema en barra

Universidad Andrés bello, Chile; 2006 Publicación oficial de la asociación de odontología restauradora y biomateriales.

Dr. Juan Carlos Rueda Sánchez

Caso clínico

Sobredentaduras soportadas por implantes a través de un sistema de barra calcinable son una buena alternativa.

RESULTADO: Obtuvimos resultados óptimos y deseados