Med Intensiva. 2012;36(3):220–232

medicina *intensiva*

www.elsevier.es/medintensiva

PUESTA AL DÍA EN MEDICINA INTENSIVA: MONITORIZACIÓN HEMODINÁMICA EN EL PACIENTE CRÍTICO

Papel de la ecocardiografía en la monitorización hemodinámica de los pacientes críticos

J.M. Ayuela Azcarate[a,*], **F. Clau Terré**[b], **A. Ochagavia**[c] **y R. Vicho Pereira**[d]

[a] *Servicio de Medicina Intensiva, Hospital General Yagüe, Burgos, España*
[b] *Servicio de Medicina Intensiva, Hospital de Vall d'Hebrón, Barcelona, España*
[c] *Servicio de Medicina Intensiva, Corporación Sanitaria y Universitaria Parc Taulí, Sabadell, Barcelona, España*
[d] *Servicio de Medicina Intensiva Clínica USP- Palmaplanas, Palma de Mallorca, España*

PALABRAS CLAVE
Ecocardiografía;
Hemodinámica;
Función del ventrículo izquierdo;
Monitorización;
Pacientes críticos

Resumen El uso de la ecocardiografía en las unidades de cuidados intensivos para los pacientes en estado de shock permite la medición precisa de varias variables hemodinámicas de una forma no invasiva.

Mediante el uso de la ecocardiografía, no como un instrumento diagnostico sino como herramienta de monitorización hemodinámica continua, el intensivista puede evaluar varios aspectos de los estados de shock, como el gasto cardíaco y la respuesta de fluidos, contractilidad miocárdica, las presiones intracavitarias, la interacción corazón-pulmón y las interdependencia biventricular.

Sin embargo, hasta la fecha, ha habido pocas guías que orienten respecto a los parámetros hemodinámicos ecocardiográficos en la unidad de cuidados intensivos, y la mayoría de los intensivistas por lo general no están familiarizados con esta herramienta.

En esta revisión, se describen algunos de los parámetros hemodinámicos más importantes que pueden obtenerse con la ecocardiografía transtorácica en los pacientes críticos.
© 2011 Elsevier España, S.L. y SEMICYUC. Todos los derechos reservados.

KEYWORDS
Echocardiography;
Hemodynamic;
Left ventricular function;
Monitoring;
Critical care patients

Role of echocardiography in the hemodynamic monitorization of critical patients

Abstract The use of echocardiography in intensive care units in shock patients allows us to measure various hemodynamic variables in an accurate and a non-invasive manner.

By using echocardiography not only as a diagnostic technique but also as a tool for continuous hemodynamic monitorization, the intensivist can evaluate various aspects of shock states, such as cardiac output and fluid responsiveness, myocardial contractility, intracavitary pressures, heart-lung interaction and biventricular interdependence.

However, to date there has been little guidance orienting echocardiographic hemodynamic parameters in the intensive care unit, and intensivists are usually not familiar with this tool.

In this review, we describe some of the most important hemodynamic parameters that can be obtained at the patient bedside with transthoracic echocardiography in critically ill patients.
© 2011 Elsevier España, S.L. and SEMICYUC. All rights reserved.

* Autor para correspondencia.
Correo electrónico: josemariaayuela8@gmail.com (J.M. Ayuela Azcarate).

0210-5691/$ – see front matter © 2011 Elsevier España, S.L. y SEMICYUC. Todos los derechos reservados.
doi:10.1016/j.medin.2011.11.025

Introducción

La inestabilidad hemodinámica es frecuente en los pacientes de Medicina Intensiva y la utilidad de los sistemas de monitorización en el shock se basa en la capacidad de obtener variables hemodinámicas cuantificables, fiables y capaces de valorar precarga (presión venosa central o presión capilar pulmonar), poscarga (resistencias vasculares) y contractilidad (función ventricular y gasto cardíaco)[1]. Una vez obtenidos se pueden agrupar para obtener perfiles hemodinámicos en situaciones clínicas específicas causantes del shock como hipovolemia, disfunción ventricular izquierda o derecha, disminución de las resistencias periféricas así como la posibilidad de valorar estructuras anatómicas (pericardio, grandes vasos y válvulas cardíacas).

La necesidad de disponer de información hemodinámica continua en estos enfermos y las controversias actuales en el uso del catéter de Swan-Ganz, ha fijado la atención en la utilidad de la ecografía para determinar índices de función sistólica y diastólica susceptibles de ser usados como un sistema para monitorizar el sistema cardiovascular[2].

El papel de la ecocardiografía como herramienta útil en la evaluación y monitorización de la función cardiovascular en estos pacientes está en la actualidad claramente establecida con una indicación clase A que recientemente se ha publicado en las recomendaciones del uso apropiado de la ecocardiografía[3]. Esto es debido a que a sus conocidas características de realización a pie de cama, naturaleza no invasiva en la ecocardiografía transtorácica (ETT) o semiinvasiva en el caso de transesofágica (ETE), se añaden otros factores de gran importancia en la evaluación del paciente con inestabilidad hemodinámica, como son el análisis inmediato de la imagen en tiempo real y la obtención de parámetros fiables tanto etiológicos como funcionales[4–6].

Utilidad de la ecocardiografía en situación de inestabilidad hemodinámica en el paciente crítico.

El desarrollo tecnológico actual de los aparatos de ecocardiografía permite que la mayoría de los pacientes puedan estudiarse mediante la vía transtorácica usando las ventanas y planos estándares (fig. 1), a partir de los cuales se puedan obtener conclusiones aplicables clínicamente.

Mediante la ecocardiografía bidimensional[7] se visualizan la mayoría de las estructuras cardíacas, lo que permite valorar la morfología y tamaño de cavidades derechas e izquierdas, válvulas, paredes cardíacas y la presencia de masas en las cámaras cardíacas. Esta información es básicamente cualitativa, debiendo usar el Doppler[8] en sus diferentes modos (pulsado, continuo y color, para obtener información de la dirección y velocidad del flujo sanguíneo en las diferentes cámaras y grandes vasos. Conociendo la velocidad del flujo y simplificando la ecuación de Bernoulli se puede calcular el gradiente de presión entre las cavidades, conocer las áreas valvulares y determinar las presiones intracavitarias de las diferentes cámaras cardíacas.

La ETE se reserva para situaciones en que exista una ventana inadecuada o subóptima por ETT, cuando se deban valorar estructuras de difícil visión por ETT como son las orejuelas, aorta torácica o prótesis valvulares o se precise un diagnóstico en las que una alta calidad de imagen es vital como en el síndrome aórtico agudo, endocarditis y sus complicaciones, detección de trombos o masas y trombosis o disfunción protésica[9,10].

Como todas las técnicas de imagen, su principal limitación es su dependiente de la experiencia del que la realiza y del aparato que se utiliza, para lo que se precisa un adecuado aprendizaje y capacitación. Artículos recientes[11–14] muestran la utilidad de diferentes métodos ecocardiográficos para obtener medidas hemodinámicas no solo susceptibles de ser utilizadas con fines diagnósticos, sino también para analizar la variabilidad y los cambios inducidos por el tratamiento aplicado

De la misma manera ha sido bien establecida la utilidad del estudio ecocardiografico dirigido *focused ultrasound exam* (FUSE)[15,16] en el ámbito de la medicina critica, de urgencias y extra hospitalaria[17,18]; de esta forma un estudio ecocardiográfico básico bidimensional permite descartar o confirmar con respuestas binarias (sí/no) cuadros clínicos que aseguren la aplicación de tratamientos urgentes.

Al realizar una ecocardiografía en el paciente critico en situación de shock, se deben plantear una serie de cuestiones básicas:

¿Cómo es la función ventricular izquierda (FVI)?

El análisis de la FVI constituye uno de los elementos básicos y el primero en que se debe evaluar previo a la administración de reposición de volumen y/o soporte inotrópico. Actualmente se reconocen múltiples causas de disfunción miocárdica del VI reversible en patología crítica no cardíaca en UCI: pancreatitis, sepsis, neurogénica, intoxicaciones, muerte cerebral y anafilaxia. También se ha descrito hasta un 40% de disfunción ventricular izquierda en shock séptico.

Los métodos cuantitativos usados para estimar la función sistólica del ventrículo izquierdo mediante ecocardiografía incluyen determinaciones lineales en modo M, bidimensionales en modo 2D y cálculos derivados de flujos intracardíacos usando ecocardiografía Doppler (tabla 1).

A nivel básico y siguiendo los criterios del *Focused Echocardiography Entry Level* (FEEL)[19,20], la evaluación de la FVI

Tabla 1 Parámetros ecocardiográficos en la valoración de la función ventrículo izquierdo

Evaluación función ventricular izquierda
Ecocardiografía bidimensional y modo-M:
Tamaño y configuración de cavidades.
Función sistólica global e índices de fase eyectiva:
Fracción de eyección (FE)
Fracción de acortamiento (FA)
Función sistólica global y regional VI y VD.
Detección y valoración del derrame pericárdico.
Valorar anatomía valvular
Eco Doppler:
Cálculo del gasto cardiaco.
Valorar las regurgitaciones y estenosis valvulares.
Valoración de la función diastólica.
Estimar la presión capilar pulmonar (PCP)

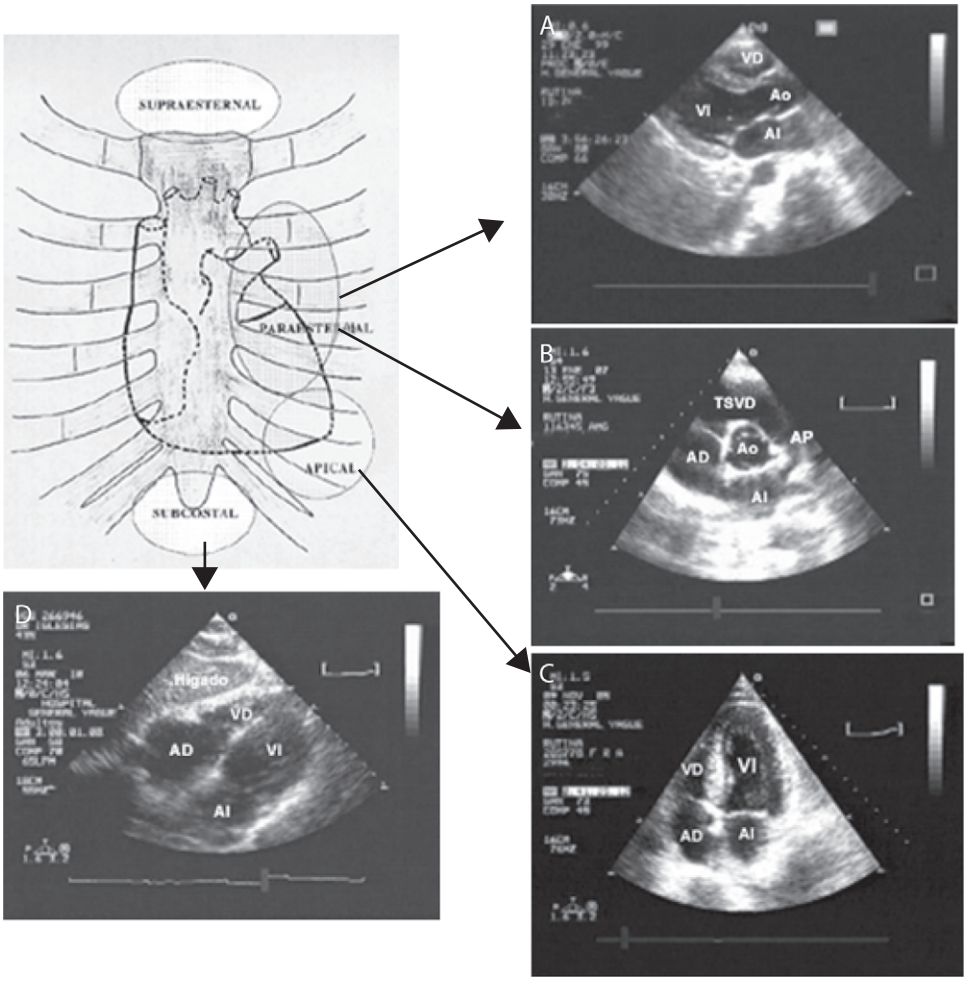

Figura 1 Esquema de ventanas e imágenes por ecocardiografía transtorácica. Plano paraesternal longitudinal de VI (1A) mostrando aurícula izquierda (AI), ventrículo izquierdo (VI), aorta (Ao) y ventrículo derecho (VD). Plano paraesternal tranverso a nivel de grandes vasos (1B), con tracto de salida de ventrículo derecho (TSVD), arteria pulmonar(AP) y aurícula derecha. Plano apical de cuatro cámaras (1 C plano subcostal (1D) mostrando cavidades derecha e izquierdas.

debe realizarse de modo visual con el fin de contestar si VI está dilatado y si la función se encuentra normal o deprimida de forma moderada/severa con el fin de integrar la respuesta en el contexto clínico para establecer una estrategia de tratamiento adecuada.

La estimación visual subjetiva de la fracción de eyección (FE) es un método ampliamente usado en la práctica clínica diaria, aunque precisa de experiencia por parte del explorador, para establecer los grados de disfunción: <30% severamente deprimida, >30%- < 40% moderadamente deprimida, >40%-< 55% levemente deprimida y > 55% normal, que se correlaciona aceptablemente con las determinaciones cuantitativas[21].

Los valores extremos se detectan fácilmente y así un grupo de médicos intensivistas, con un entrenamiento teórico de 2 horas y práctico de solo 4 horas, y usando un ecocardiógrafo portátil identificaron correctamente si la FVI era normal en el 92% de los casos o deprimida en el 80%, siendo el error más frecuente sobreestimar la función ventricular[22].

Otras formas de evaluación cuantitativas requieren mayor experiencia. Con el transductor en plano paraesternal longitudinal y combinando la imagen bidimensional y el registro en modo-M, se debe intentar que el haz ultrasónico corte al VI lo más perpendicular posible, nunca de forma tangencial, para obtener los diámetros menores, telediastólico (DTd coincide con el pico de la onda R del ECG) y telesistólico, (DTs con el punto de máxima excursión del reborde endocárdico). A partir de ellos se calcula la fracción de acortamiento (FA = (DTd−DTs)/DTd x 100) que expresa la relación porcentual entre el diámetro diastólico y sistólico normalizado para el diámetro diastólico (valor normal > 30)% y la fracción de eyección que relaciona el volumen ventricular telediastólico (VTd) y el telesistólico (VTs), normalizado por el volumen telediastólico (FE = VTd-VTs/VTd x 100).

Presenta limitaciones importantes ante alteraciones estructurales y funcionales cardíacas no globales (cardiopatía isquémica) o cuando el plano de corte no cumple las normas de perpendicularidad entre las paredes cardíacas siendo por tanto muy dependientes del operador. Es dependiente de precarga y contractilidad y solo valora la función de los segmentos cortados por lo que estima la función del ventrículo izquierdo asumiendo que la contracción es simétrica. Sin embargo es fácil de obtener, reproducible y fiable

para valorar la función, ya que no presupone la asunción de ningún modelo matemático.

De los diferentes métodos posibles para la medición de la fracción de eyección por ecocardiografía bidimensional[23–25], se ha establecido por consenso el denominado método de Simpson modificado como el de elección. Este se basa en asumir el volumen del ventrículo izquierdo como una serie de elipses apiladas sobre la longitud del mismo, usando mediciones en planos ortogonales para determinar los volúmenes sistólicos y diastólicos. Los planos estándares son el apical de cuatro cámaras (4 C) y dos cámaras (2 C), teniendo especial cuidado en no incluir los músculos papilares en el trazado por planimetría de las cavidades, usando una compleja fórmula, incluida en el software de medición de los equipos. De esta manera se calcula el volumen telesistólico (ESV) y telediastólico (EDV), siendo la fracción de eyección la derivada de aplicar la fórmula: FE= (EDV-ESV)/EDV. Sus principales limitaciones son la dificultad de delimitar en muchas ocasiones el borde endocárdico y el establecer un plano sagital apical a nivel del ápex verdadero (de menor grosor que el circundante), donde es muy frecuente obtener un apical de dos cámaras tangencial y no ortogonal al apical de cuatro cámaras.

Estos métodos analizan la FVI de modo global, pero también puede analizarse la función sistólica segmentaria, de forma que en presencia de isquemia miocárdica se produce una disminución de la contractilidad de los segmentos ventriculares implicados, que se puede apreciar mediante ecocardiografía como una reducción de la movilidad y del engrosamiento sistólico de los mismos (hipoquinesia) o si se prolonga la isquemia quedan abolidos el engrosamiento y la movilidad (aquinesia).

El modelo de ventrículo izquierdo consensuado actualmente para el análisis de la contractilidad segmentaria[26] incluye 17 segmentos, obtenidos desde planos apicales de cuatro, dos y cinco cámaras, y planos paraesternales transversales en sus tres cortes.

¿Cómo es la función ventricular derecha? ¿existe cor pulmonale agudo?

La función del ventrículo derecho (FVD) ha sido ignorada hasta fechas recientes, en parte debido al desconocimiento de su importancia, y en parte a las dificultades técnicas para determinarla de modo fiable y reproducible. En condiciones normales, el ventrículo derecho (VD) funciona como una cámara de baja presión, con gran capacidad de adaptación ante la sobrecarga de volumen, pero que responde mal ante ascensos de presión en el territorio pulmonar. Sin embargo, conocer la FVD tiene gran interés diagnóstico en el embolismo pulmonar, el síndrome de distrés respiratorio del adulto, taponamiento cardíaco o para conocer las interacciones en su función en pacientes en ventilación mecánica.

Con el empleo de diferentes planos y pese a las dificultades anatómicas y técnicas (geometría compleja de VD, de forma irregular y en semiluna y paredes delgadas con superficie endocárdica irregular con presencia de trabéculas y banda moderadora, que dificulta el reconocimiento de los bordes endocárdicos) la ecocardiografía[27,28] permite estudiar el conjunto de las cavidades derechas, especialmente mediante la forma bidimensional que sirve de guía para las mediciones en modo M y orientar el haz de ultrasonidos en la técnica Doppler (tabla 2).

Tabla 2 Parámetros ecocardiográficos en la valoración de la función ventrículo derecho y de la presión venosa central

Evaluación función ventricular derecha
Nivel básico. Descartar *cor pulmonale* agudo:
Dilatación VD y relación VI.
Movimiento septal paradójico
TAPSE
Dilatación vena cava inferior, no colapsable
Nivel avanzado. Valorar función VD:
Dimensiones VD y AD
Función sistólica y ASC
Flujo de arteria pulmonar: Tipo y tiempo aceleración
Presión sistólica arteria pulmonar por IT
Doppler tisular DTI
Vena cava inferior y presión aurícula derecha

El plano paraesternal longitudinal (PL), es el primero que generalmente se obtiene según la sistemática ecocardiográfica y muestra el tamaño del VD y su relación con el VI. Por tanto, ofrece una primera impresión si se encuentra dilatado o no: si el diámetro telediastólico VD en PL es >30 mm se considera patológico (normal 9-26 mm en decúbito lateral izquierdo).

El plano apical de cuatro cámaras es la proyección que proporciona mejor información y sobre la que con mayor facilidad se puede realizar mediciones tanto de aurícula como de ventrículo derecho. En general, múltiples estudios han demostrado la posibilidad de las mediciones[29] de sus diámetros, área por planimetría y cálculo de la fracción de eyección, pero es difícil de realizar dada la geometría del VD, y para lo que se han desarrollado múltiples métodos que implican mediciones de varios diámetros, que las hace difícilmente reproducibles en la práctica habitual de urgencia. Por estos motivos, se analiza la relación de tamaño entre VD y VI al final de la diástole (relación normal< 0,6 por VD < VI; dilatación moderada VD = VI; dilatación severa VD > VI, con relación >1).

El septo interventricular (SIV) es una pared muscular que separa el ventrículo derecho (VD) del ventrículo izquierdo (VI), pero constituye anatómica y funcionalmente parte de este último. El diámetro en diástole es de 7-11 mm, tres veces mayor que la pared libre del VD, con un engrosamiento sistólico del 35%.

La ecografía es la única técnica que permite estudiar la dinámica e interdependencia interventricular. La movilidad del SIV puede analizarse mediante ecografía bidimensional, especialmente en plano paraesternal transverso, a nivel de válvula mitral. El VI aparece como un círculo y el septo como un arco que abarca 2/5 partes de su circunferencia. En condiciones normales es convexo hacia VD y cóncavo hacia VI, manteniendo esta morfología durante todo el ciclo cardíaco. Las alteraciones en el movimiento en forma de aleteo sistólico o la configuración del VD, tanto en sístole como en diástole, pueden usarse para reconocer la existencia de sobrecarga diastólica o sistólica. En situaciones de sobrecarga diastólica del VD, se produce un aplanamiento del SIV durante la diástole, debido a que la presión

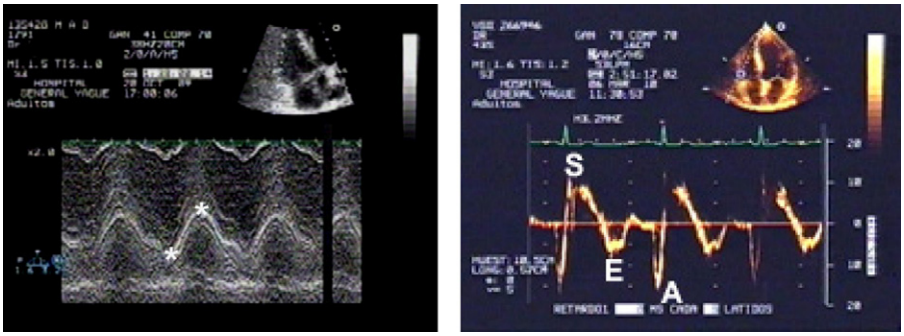

Figura 2 Desplazamiento sistólico del anillo tricúspide (TAPSE) representado entre los dos asteriscos (1) y registro de la velocidad de la onda sistólica mediante Doppler tisular (2) mostrando una onda sistólica (S) y dos retrogradas E y A. Registros normales.

diastólica del VD iguala o sobrepasa a la del VI. La sobrecarga sistólica, en presencia de una presión VD mayor que en VI, se reconoce por la existencia de un septo aplanado (septo en D) tanto en sístole como en diástole, con una dinámica disminuida.

El análisis de las alteraciones segmentarias de la contractilidad adquiere mayor importancia en el infarto de ventrículo derecho, donde su presencia es la norma en forma de acinesia o discinesia de algunas de las caras exploradas en las distintas proyecciones. En el embolismo pulmonar, en presencia de sobrecarga de presión, se ha descrito el signo de Mc Connell como alteración de la contractilidad en forma de acinesia que afecta a la pared libre sin afectar zona apical, aunque su utilidad es cuestionable[30].

El *tricuspid annular plane systolic excursión* (TAPSE), se mide con el modo M y representa la distancia que se mueve el anillo tricúspideo desde el final de la diástole hasta el final de la sístole[31]. Para ello y en plano apical de cuatro cámaras se sitúa el cursor del modo M en el borde libre del anillo tricúspide, midiéndose su desplazamiento sistólico. No influido por la frecuencia cardíaca pero sí por la pre y poscarga. Es un método fácil de obtener para valorar la contractilidad ventricular derecha. Valores inferiores a 15 mm se consideran patológicos y con valor pronóstico (fig. 2).

El registro de la velocidad máxima de la onda sistólica mediante Doppler tisular[32] (DTI) se realiza a nivel de la pared lateral de VD en apical de cuatro cámaras. Se registra una onda positiva tras el QRS y que viene precedida de otra onda de menor duración que corresponde a la contracción isovolumétrica. Normal 15 ± 2 cm/s, considerándose que existe disfunción VD si es < 10 cm/s (fig. 2).

Mediante la ecografía en sus modalidades M y 2D, se pueden obtener datos directos e indirectos de hipertensión pulmonar, sospechar su presencia aunque su valoración no sea cuantitativa y estudiar su repercusión sobre válvulas y cámaras cardíacas. Sin embargo la ecocardiografía Doppler[33] es la que informa y cuantifica la hipertensión pulmonar.

El análisis de la morfología del flujo pulmonar se realiza en plano paraesternal transverso a nivel de grandes vasos, colocando el volumen de muestra del Doppler pulsado a nivel de la válvula pulmonar. En condiciones normales presenta un patrón de forma triangular que se acelera gradualmente con un pico en la porción media de la sístole, seguido de un lento descenso que termina justo antes del cierre valvular (Tipo I) La presencia de una incisura mesosistólica es un signo de hipertensión pulmonar severa (Tipo III) con sensibilidad del 56% y especificidad del 100% para PAPs > 50 mm Hg.[34,35]. De la misma manera es muy útil y accesible desde el mismo plano la medición del tiempo de aceleración del flujo pulmonar (TA), que se mide desde el inicio de la onda hasta la velocidad máxima (si es mayor a > 90 mseg se descarta hipertensión pulmonar)[36–38].

La presencia de insuficiencia tricúspide (IT) se detecta como un flujo sistólico en aurícula derecha, cuya velocidad máxima puede cuantificarse mediante Doppler continuo con la ayuda del Doppler color, para una correcta valoración y posición de la muestra, lo que permite el cálculo del gradiente de presión transvalvular entre AD y VD a partir de la ecuación modificada de Bernouille: $\mathbf{PVD - PAD = 4\,V_{max}\,IT^2}$.

La presión sistólica de ventrículo derecho es igual a la suma del gradiente sistólico entre aurícula y ventrículo derecho más la presión de aurícula derecha (PAD), y en ausencia de obstrucción al tracto de salida del ventrículo derecho, a la presión sistólica de la arteria pulmonar, por lo que: $\mathbf{PAPs = 4\,V_{max}\,IT^2 + PAD}$.

Para determinar la presión media de aurícula derecha a sumar al gradiente, existen varias alternativas:

- Mediante un catéter venoso central.
- Usar el diámetro de la vena cava inferior (diámetro normal 16 ± 2 mm) y su índice de colapso inspiratorio (IC), al existir una buena correlación entre ellos y la presión auricular derecha. Una VCI $\leq$21 mm con un IC >50% estima una presión de AD entre 0-5 mmHg, mientras que VCI >21 mm y no colapsable la estima $\geq$ 15 mmHg.

La fiabilidad de la estimación está establecida en los laboratorios de ecocardiografía, sin embargo, existen limitaciones técnicas en los enfermos de UCI. Especialmente la ventilación mecánica dificulta la técnica ante la ausencia de una adecuada ventana ecocardiográfica. En pacientes no ventilados, la presencia de disnea o imposibilidad de tolerar el decúbito lateral izquierdo, son los mayores impedimentos. La presencia de arritmias, sobre todo fibrilación auricular, obliga a promediar las mediciones durante 5-10 latidos. A pesar de estas limitaciones la medida de la presión sistólica de la arteria pulmonar por ecografía Doppler, es un método fiable, con buena correlación con métodos invasivos.

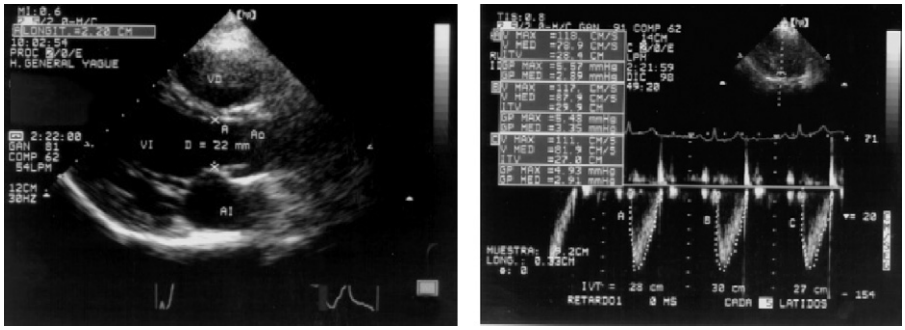

Figura 3 Obtener el diámetro del tracto de salida de VI en plano paraesternal longitudinal (1) y estimar el área ($0{,}785 \times 2{,}2^2 = 3{,}79\,cm^2$. Seguidamente (2) registrar el flujo del tracto de salida de VI (TSVI), mediante Doppler pulsado, en plano apical de cinco cámaras y obtener VTI (en la imagen se han registrado tres mediciones con media de 24 cm). El volumen latido (VL) = $3{,}79 \times 24 = 91$ ml.

¿El gasto cardíaco es normal o está disminuido?

Es un parámetro estimativo de la función global del sistema cardiovascular, resultado del producto de la frecuencia cardíaca por el volumen latido (VL). Según la hidrodinámica clásica, el volumen que atraviesa una determinada sección se puede calcular mediante el producto del área de dicha zona (A, cm^2) por la integral de la velocidad respecto al tiempo del flujo que la atraviesa (IVT, cm), que representa la distancia sistólica que recorre la sangre durante el período de tiempo medido: **VL = A x IVT** (fig. 3).

El área que se utiliza más frecuentemente en la práctica clínica para este propósito es la del anillo valvular aórtico. El diámetro anular (D) se mide a nivel de la inserción de los velos valvulares, que en la mayoría de los casos se visualiza correctamente en el plano paraesternal longitudinal de ventrículo izquierdo en ETT y/o plano esofágico medio de dos cámaras en ETE asumiendo una geometría circular. Para ello se realiza zoom sobre la zona, al inicio de la sístole, midiendo desde la unión de la valva anterior sobre el endocardio hasta el mismo punto a nivel de la valva posterior: **Área = Π x $(D/2)^2$ = 0,785 x D^2**.

El VL se determina por ecocardiografía, habitualmente mediante el cálculo del volumen de sangre que atraviesa en cada latido la válvula aórtica. Mediante Doppler pulsado se obtiene el espectro de la velocidad de flujo a dicho nivel usando el plano apical de cinco cámaras, que es el que permite una alineación más paralela entre la dirección del flujo y la línea de interrogación del Doppler. La medición del flujo (IVT del TSVI) se realiza colocando el volumen de muestra proximal al área valvular. Los valores normales oscilan entre 18-23 cm, un valor <12 cm indica bajo gasto. Actualmente, todos los aparatos de ecocardiografía proporcionan la IVT (en cm) cuando se delinea la curva de la señal Doppler con el *software* de mediciones ya incorporado.

$$GC(cm^3/min) = 0,785xD^2(cm^2)xIVT(cm./lat.)xFC(lat./min)$$

Este método[39], a pesar de todas las asunciones sobre las que descansa y de la exigencia de una exploración cuidadosa y de buena calidad, ha mostrado correlaciones globales aceptables con las determinaciones invasivas, si bien con gran variabilidad individual y precisando un tracto de salida ventricular izquierdo (TSVI) normal y la ausencia de insuficiencia aórtica significativa. La principal limitación viene dada por los errores en la medición del diámetro anular aórtico, teniendo en cuenta además que dicho error se magnifica al tener que elevar dicha medición al cuadrado (fig. 3).

Precisamente para evitar este error, Evangelista et al.[40] han demostrado que se puede prescindir de la medición del anillo aórtico al observar que existe una más elevada correlación entre el índice cardíaco estimado por termodilución y la velocidad media en el TSVI obtenida mediante Doppler pulsado (r = 0,97) que entre el índice cardíaco y el estimado por el método habitual descrito en esta sección (r = 0,90). La ecuación de regresión resultante es: **IC (cc/min/m^2) = 172 x Velocidad media - 172**.

La desviación estándar de la estimación es de 0,24 l/min/m^2. La velocidad media del flujo en TSVI es un parámetro extraordinariamente útil para la estimación del índice cardíaco, y sobre todo, para monitorizar los cambios que se produzcan en virtud de nuevas situaciones hemodinámicas o por efecto del tratamiento.

¿Podemos estimar las presiones de llenado?

Los valores de las presiones de llenado han sido clásicamente las cifras que el catéter de arteria pulmonar proporcionaba para la valoración hemodinámica de un paciente. Posteriormente con las técnicas de hemodilución se pudo realizar el cálculo del VL, GC y las resistencias vasculares periféricas (RVP). La utilidad de las cifras de las presiones de llenado ha caído en gran descrédito ya que se ha demostrado científicamente que no son parámetros validos ni para valorar la función cardíaca ni para predecir la respuesta a volumen[41,42].

A pesar de todo, en un paciente con inestabilidad hemodinámica, conocer la presión pulmonar de enclavamiento es básico si se complementa con datos importantes como las características anatómicas del ventrículo izquierdo (hipertrófico/dilatado) y su función global. La presión de enclavamiento es un indicador de la precarga del ventrículo izquierdo y con fines diagnósticos, al poder diferenciar entre las diferentes etiologías del edema pulmonar, aunque teóricamente la precarga se correlaciona al volumen telediastólico de VI, de forma práctica se asimila a la presión de enclavamiento. Actualmente se puede afirmar que la

Tabla 3 Índices ecocardiográficos en la valoración de las presiones de llenado del ventrículo izquierdo

Índices que sugieren PCP elevada
Relación E/A $\geq$ 2
Tiempo deceleración onda E llenado mitral < 150 mseg
TD de la onda diastólica del FVP $\leq$ 160 mseg
Relación duración reverso onda FVP y onda A mitral ($AP_{dur} > A_{dur}$)
E/VP > 2,5 $\rightarrow$ PCP: 15 mmHg
100 / [(2 $\times$ TRIV) + Vp] > 5,5 $\rightarrow$ PCP: 15 mmHg
E/e' > 15 $\rightarrow$ PCP: 15 mmHg

presión capilar pulmonar **(PCP)**, como imagen de la presión de la aurícula izquierda, puede estimarse de forma fiable mediante parámetros de función diastólica obtenidos con ecocardiografía Doppler[43–46] (tabla 3).

Flujo de llenado mitral

Durante la diástole, el llenado ventricular izquierdo se explora mediante Doppler pulsado (Pw), colocando el volumen de muestra a nivel de los bordes libres de los velos mitrales en plano apical de cuatro cámaras. En cada momento del llenado diastólico, la velocidad que representa la onda manifiesta el gradiente de presión instantánea que se establece entre la aurícula y el ventrículo izquierdos, de acuerdo con la ecuación de Bernouilli.

En sujetos en ritmo sinusal, se obtiene un registro que consta de dos ondas: onda E, de llenado rápido protodiastólico y onda A, dependiente de la contracción auricular. Asimismo colocando el volumen de muestra del Doppler pulsado entre la válvula mitral y el tracto de salida del ventrículo izquierdo, en plano apical de 5 cámaras y usando de guía el Doppler color, se obtiene la curva de flujo sistólico a ese nivel y con ello podemos medir el tiempo de relajación isovolumétrica (TRIV). Su duración se mide entre el artefacto de cierre del flujo aórtico y el de inicio del flujo mitral (onda E).

Típicamente, la curva de flujo de llenado mitral normal en un sujeto de mediana edad presenta una onda E (velocidad 80 $\pm$ 16 cm/seg) ligeramente mayor que la onda A (56 $\pm$ 13 cm/seg), relación E/A > 1, tiempo de desaceleración (TD) de la onda E en torno a 180 ms (199 $\pm$ 32) y TRIV de unos 90 ms (69 $\pm$ 12 ms).

Los patrones de llenado ventricular diastólico son el resultado de la interacción del flujo de llenado con las propiedades diastólicas de VI y las condiciones de carga[47,48]. Así el patrón de flujo mitral nos aporta una información global e inespecífica de la función diastólica, resultado de la interacción entre el estado de la relajación ventricular, distensibilidad ventricular y el valor de la presión auricular izquierda. Por ello la morfología de la curva se modifica en diferentes circunstancias, como las condiciones hemodinámicas, la frecuencia cardíaca y la edad. Sus características y la evolución de los patrones de llenado en relación con el grado de disfunción diastólica se resumen en la figuras 4 y 5.

La obtención de la curva de velocidad de flujo de llenado mitral es técnicamente muy simple, reproducible y fácil de realizar a la cabecera del enfermo. En la Clínica Mayo[49], estudiaron la relación entre estos parámetros y la presión de llenado en 2 grupos de pacientes: 42 con disfunción ventricular sistólica izquierda (FE < 40%) y 55 con miocardiopatía hipertrófica. En este contexto clínico, la presión de la aurícula izquierda (PAI) estaba inversamente relacionada con el TD de la onda E (r = 0,73, p < 0,001) y directamente con la relación E/A (r = 0,49, p = 0,004). Una relación E/A $\geq$ 2 tenia baja sensibilidad (52%) pero alta especificidad (100%) para detectar PAI $\geq$ 20 mm Hg. Cuando el TD era < 180 ms, se asociaba a una PCP $\geq$ 20 mm con una sensibilidad y especificidad del 100%. Estos parámetros, por su dependencia del estado de la relajación ventricular, solo fueron útiles en el grupo de disfunción sistólica avanzada (FE < 40%) y en ritmo sinusal.

Este estudio viene a corroborar otros previos donde[50–52], en pacientes con función sistólica normal, ninguna de estas mediciones muestra sensibilidad y especificidad aceptables para su uso clínico, salvo en pacientes con FE deprimida.

Velocidad de propagación de la onda E mediante Doppler color en modo M (Vp)

Para su registro en plano apical de 4 cámaras, se analiza la señal del Doppler color del llenado mitral, ajustando la profundidad para incluir todo el ventrículo izquierdo desde la válvula mitral hasta el ápex (unos 45 mm). Tras hacer *zoom* de la zona, se alinea el cursor del modo M en el centro de la señal de color. Se obtiene una onda que corresponde a la propagación del Doppler color en modo M, que de forma casi instantánea alcanza el ápex del VI en personas con relajación normal. Con la imagen congelada, la Vp se mide como la pendiente de la línea que separa el primer *aliasing* del flujo diastólico precoz (transición azul/rojo) desde el anillo mitral hasta el ápex (normal > 60 cm/s). Teóricamente también se podría medir como la pendiente de cualquiera de las líneas de isovelocidad, para lo cual es útil modificar la línea de base del Doppler color.

Se ha demostrado que la Vp es independiente de la presión auricular media y está altamente correlacionada con la *tau*, por lo que puede usarse como un estimador de la relajación ventricular.

Se han descrito dos parámetros combinados de utilidad práctica:

- Utilidad del cociente entre la velocidad pico de la onda E en el flujo mitral y la Vp (E/Vp) para estimar la PCP. Un valor de E/Vp > 2,5 predice con aceptable valor predictivo una PCP > 15 mmHg (r = 0,80, p < 0,001, pudiendo estimarse su valor mediante PCP = 5,27 x [E/VP] + 4.6 [53]. Sin embargo, su utilidad disminuye en presencia de fibrilación auricular, miocardiopatía dilatada con jet excéntrico de llenado, miocardiopatía hipertrófica, estenosis o prótesis mitral y en presencia de función sistólica VI preservada.
- El parámetro combinado 1.000/([2 x TRIV] + Vp) se correlaciona fuertemente con la PCP, según la ecuación de regresión PCP = 4,5 $\times$ 1.000/[(2 x TRIV) + Vp]−9, independientemente de la función sistólica ventricular [54]. Un valor > 5,5 de este parámetro discrimina entre PCP mayor o menor de 15 mm Hg en el 96% de los casos. De modo práctico, un TRIV < 80 ms en presencia de FE baja indica descompensación.

Doppler tisular (DTI)

Cuando se dirige el haz de ultrasonidos hacia el corazón, estos se reflejan al chocar contra las estructuras cardíacas.

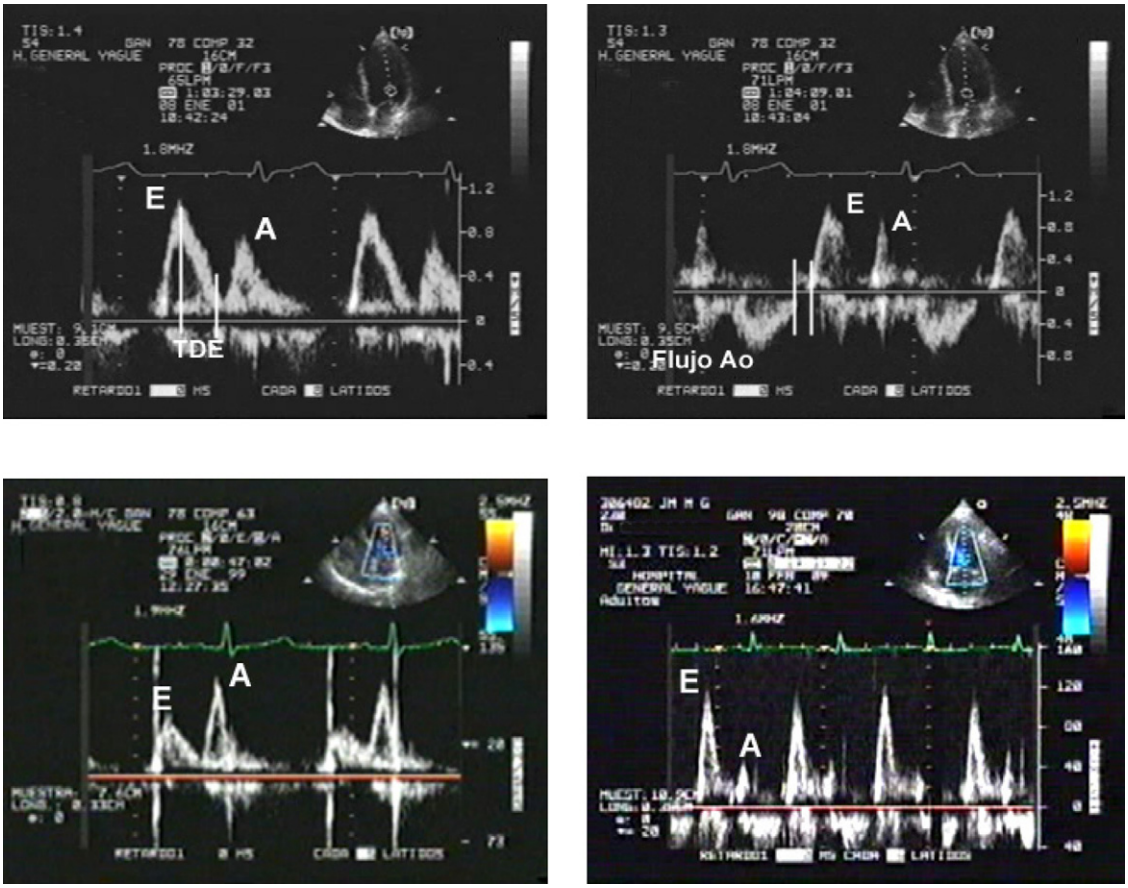

Figura 4 Registro con Doppler pulsado que muestra el tiempo de relajación isovolumétrica (TRIV) y los patrones de llenado ventricular desde un llenado normal (1 y 2) y de relajación inadecuado (3), el patrón restrictivo (4) y su relación con el ECG. Un patrón de relajación inadecuado (2) se caracteriza por una disminución de la velocidad de la onda E, un incremento de la velocidad de la onda A, relación E/A < 1, y una prolongación del tiempo de desaceleración (TD) de la onda E y del TRIV. La disminución de la elasticidad ventricular produce un aumento de la presión auricular izquierda que conlleva un patrón de llenado inverso al anterior, llamado patrón restrictivo (4), con aumento de la velocidad de E, disminución de A y un acortamiento del TD y TRIV. En la transición progresiva entre el patrón de relajación anormal o retardada y el patrón restrictivo, el flujo mitral puede tener una morfología «seudonormal», que puede pasar a patrón de relajación inadecuado si el paciente realiza la maniobra de valsalva.

Al igual que ocurre con los hematíes, los tejidos móviles como el miocardio reflejan señales Doppler de baja velocidad. Las fibras musculares longitudinales en el corazón se encuentran en los segmentos basales. La colocación de la muestra de Doppler pulsado, generalmente en la porción lateral del anillo mitral o en la porción basal del septo, en plano apical de 4 cámaras, permite cuantificar las velocidades máximas de esta zona del miocardio en las fases del

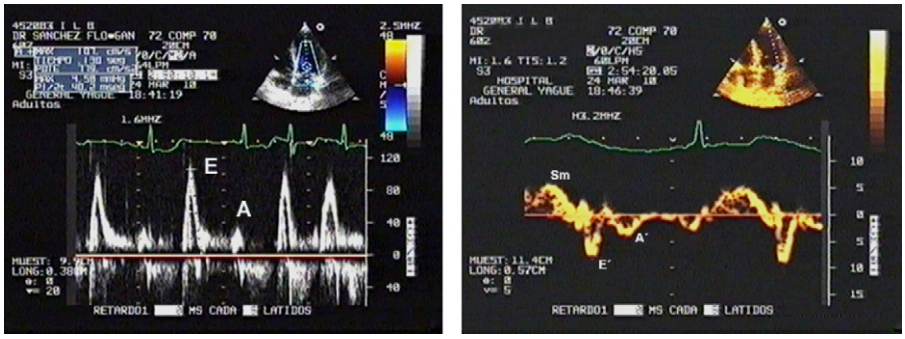

Figura 5 Patrón restrictivo de llenado mitral (1) en paciente con I. cardiaca K III tras infarto anteroseptal que muestra un TD de 130 ms y relación E/A > 2. Velocidad de E 1,07 m/seg. Imagen de DTI (2) con velocidad de e'de 0,80 cm/seg, relación E/e' > 12 sugiriendo aumento de presiones de llenado.

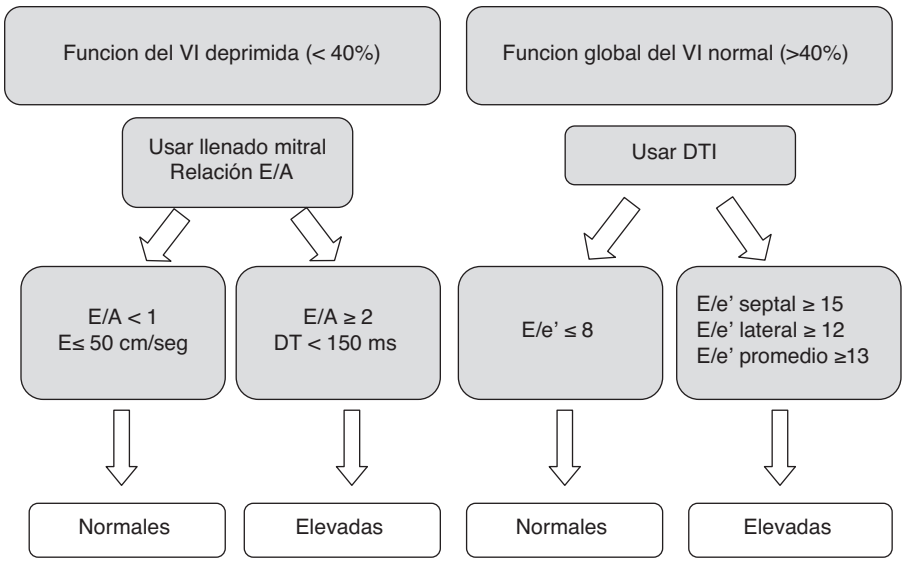

Figura 6 Valoración de las presiones de llenado mediante Doppler.
Se han representado los valores extremos, debiendo usar la relación E/Vp, flujo de venas pulmonares, TRIV/T E-e' < 2, 100/([2 × TRIV] + VP) o parámetros combinados en los valores intermedios.
Adaptado de Nagueh SF, Appleton CP, Gillebert TC, Marino PN, Oh JK, Smiseth OA et al. Recommendations for the Evaluation of Left Ventricular Diastolic Function by Echocardiography. Eur J Echocardiogr. 2009;10:165-93.

ciclo cardiaco. Mediante una serie de modificaciones de la señal Doppler podemos hacer un registro en curva de velocidad/tiempo, obteniendo un tipo de señal que se denomina Doppler tisular (DTI). En la práctica clínica se han estandarizado las mediciones con DTI en el anillo mitral y tricúspide para determinar variables de función sistólica y diastólica. Un registro normal consta de ondas sistólicas y diastólicas:

- Sm, onda sistólica, que muestra dos componentes en algunos pacientes, y representa la contracción isovolumétrica y la fase sistólica eyectiva. Una velocidad sistólica pico Sm > 5,4 cm/seg predice una FE >50% con una S 88% y E 97%
- e', onda diastólica precoz, representa la fase de llenado rápido.
- a', onda diastólica tardía, representa la fase de llenado tardío y contracción auricular.

La velocidad pico de la onda E obtenida por Doppler tisular (e') se correlaciona con la relajación ventricular y es relativamente independiente de la precarga. El cociente entre la velocidad pico de la onda E mitral y la velocidad E del anillo lateral mitral (E/e') muestra elevadas correlaciones con la PCP (PCP = 1.24 [E/e'] + 1.9), valores mayores de 15 predicen una PCP > 15 mmHg [55]. Valores < 8 se asocian con valores normales de la PCP). No obstante, los valores de E/e'entre 8 y 15 tienen valores predictivos bajos. Actualmente se considera que existe aumento de presiones de llenado una relación E E/e' septal ≥ 15, E/e' lateral ≥ 12 y E/e' promedio ≥ 13 [56].

El método esta validado en presencia de taquicardia sinusal, fibrilación auricular y miocardiopatía hipertrófica, presentando como limitaciones la presencia de estenosis o prótesis mitral, insuficiencia mitral moderada/severa, calcificación severa anillo mitral y la existencia de acinesia de cara posterolateral. Recientemente[57] se ha publicado las recomendaciones para evaluar la función diastólica por ecocardiografía, donde se recomienda la figura 6 para estimar las presiones de llenado en pacientes con función sistólica normal y deprimida.

La utilidad clínica de los parámetros descritos depende de 2 factores: por un lado, de la experiencia, el conocimiento técnico de la persona que realiza la exploración y de la tecnología de que se disponga y, por otro, de tener presentes los mecanismos fisiológicos que interrelacionan los datos obtenidos por Doppler con las propiedades diastólicas del VI, las condiciones de carga y sus variaciones en diferentes situaciones etiológicas o la respuesta al tratamiento aplicado. Las principales limitaciones de estos estudios son el número de pacientes incluidos, sus muy diferentes características y la controversia ya clásica de la relación entre la presión pulmonar de enclavamiento y la presión auricular izquierda y su utilidad como indicador de la precarga ventricular izquierda. Por ello no existe un parámetro único, que se correlacione de forma universal y estadísticamente significativa, con la PCP debiendo usar e integrar toda la información que se pueda obtener con los diferentes métodos ecocardiográficos, aislados o combinados, que se han descrito.

Pese a ello, datos como la relación E/A, TRIV, TD de la onda E en paciente con FE deprimida y la relación E/e'por DTI (actualmente todos los equipos disponen de DTI) en pacientes con FE normal no solo pueden obtenerse con facilidad, sino que forman parte del protocolo rutinario que se realiza en un estudio ecocardiográfico básico, como lo son obtener el tamaño de las diferentes cámaras cardíacas o el estado de la función sistólica o valvular. Otros datos que incluyen flujo venas pulmonares (FVP), o parámetros combinados, pueden usarse en aquellos casos en que el patrón de llenado mitral presente alguna de las limitaciones señaladas anteriormente. Debemos recordar que todos ellos se obtienen por ecocardiografía transtorácica, a la cabecera del

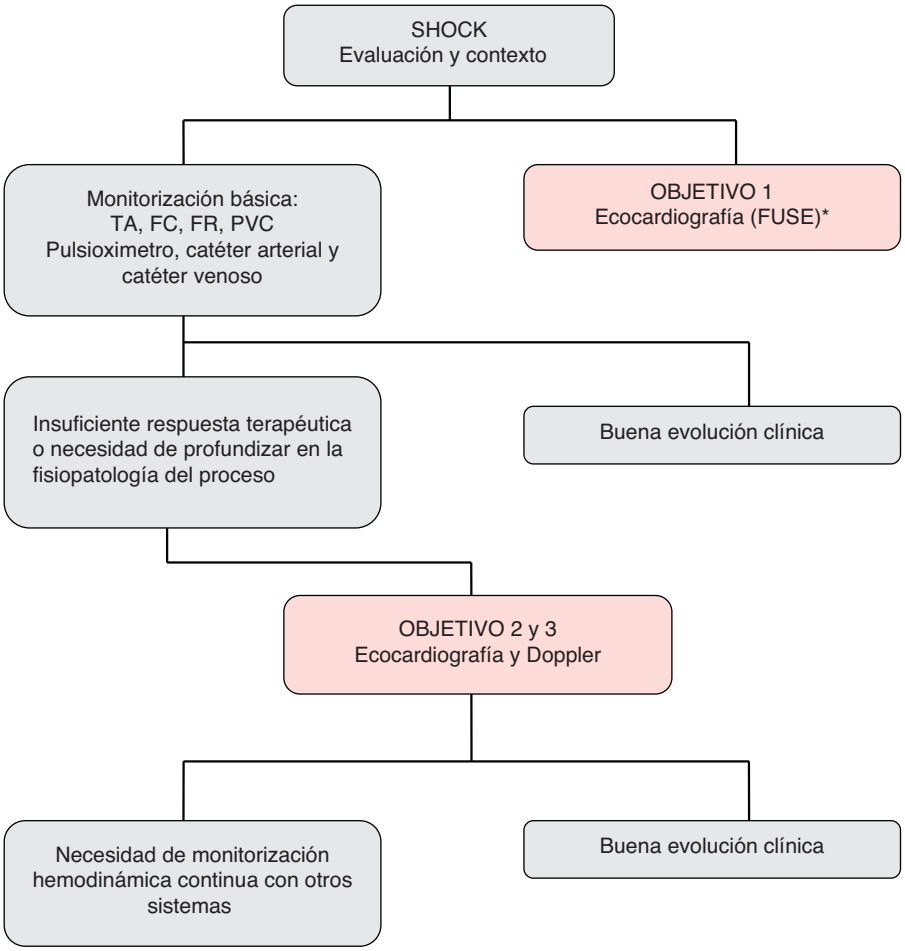

Figura 7 Algoritmo de evaluación y monitorización a partir de la ecocardiografía de los pacientes en shock. FUSE: *Focused ultrasound exam*.

paciente, de forma rápida y pueden repetirse cuantas veces sea necesario.

¿Es el corazón dependiente de la precarga?

La medida del tamaño de las cavidades cardíacas (superficie y volumen telediastólicos de ventrículo izquierdo) se han propuesto como índices fiables de precarga. A pesar de todo, no existen valores concretos lo suficientemente sensibles que permitan predecir la respuesta al aporte de volumen.

Recientemente, la ecografía Doppler y 2D ha permitido desarrollar nuevos índices de hipovolemia y predicción de la respuesta al aporte de volumen. Estos parámetros deberían identificar a los pacientes que se beneficiarán del aporte de volumen incrementando su volumen sistólico (paciente respondedor) y, al mismo tiempo, deberían evitar una terapéutica inútil (paciente no respondedor) y potencialmente perjudicial. Los parámetros dinámicos, los cuales analizan la respuesta cardiovascular a los cambios respiratorios en la presión pleural originada por un ciclo respiratorio mecánico son los que han sido estudiados más ampliamente.

Análisis del diámetro de la vena cava inferior (VCI)

El plano subcostal frecuentemente permite valora la vena cava inferior y vena supra hepática e indirectamente estimar la presión de aurícula derecha. Los cambios en la presión intraabdominal y la respiración modifican su volumen rápidamente. Durante la inspiración aumenta el retorno venoso y la VCI disminuye de diámetro. El tamaño y la disminución del diámetro durante la inspiración (índice de colapso: diámetro máximo en espiración-diámetro mínimo en inspiración/diámetro máximo en espiración) se relacionan con la presión media de aurícula derecha.

Se ha definido el índice de variabilidad respiratoria de la VCI ($\triangle$VCI) como $Dmax-Dmin/(Dmax+Dmin)/2 \times 100$, siendo Dmax y Dmin los valores máximo y mínimo del VCI en un ciclo respiratorio mecánico. El hallazgo de un $\triangle VCd \geq$ de 12% permite diferenciar a los pacientes en respondedores o no respondedores a la expansión de volemia con una alta sensibilidad y especificidad[58].

Análisis de la variabilidad del diámetro de la vena cava superior (VCS)

A través del estudio transesofágico se puede estudiar, en pacientes con ventilación mecánica, el aumento inspiratorio de la presión pleural durante la inflación pulmonar que

Tabla 4 Parámetros ecocardiográficos en la monitorización hemodinámica

Precarga	Contractilidad
Diámetro de vena cava inferior y presión de AD	Estimación visual de la función de VI y VD
Diámetro, área y volumen telediastólico VI y VD	Colapso sistólico de cavidad de VI
Estimación presiones de llenado: Relación E/A y E/e'	Fracción de eyección y acortamiento
Variación infusión líquidos	Gasto cardiaco y VTI
	Flujo pulmonar e IT TAPSE TDI-s de pared libre VD

produce un colapso total o parcial de la VCS. La aparición de este colapso sugiere que en este momento la presión externa ejercida por la cavidad torácica de la vena cava superior es mayor que la presión venosa obligando a mantener el vaso totalmente abierto, demostrando que la variabilidad del diámetro de la VCS superior al 36% predice una respuesta positiva a la expansión de volumen, con un 90% de sensibilidad y especificidad del 100%[59,60].

Análisis de la variación del pico de velocidad del flujo aórtico (VPV)

Se obtiene registrando el flujo aórtico en el tracto de salida de VI (ver gasto cardiaco). Un valor de Δ VPV (PVmax−PVmin/PVmax + PVmin/2 × 100) del 12% puede ser utilizado también en la evaluación del aporte de volumen[61–64].

Conclusiones

La ecocardiografía, al proporcionar numerosos datos acerca de la anatomía cardíaca, la función ventricular y del estado hemodinámico del paciente crítico, se está incorporando de manera creciente en las unidades de cuidados intensivos como herramienta diagnóstica y de evaluación de la función cardiovascular. Solo un aprendizaje adecuado puede garantizar la realización por médicos intensivistas de exploraciones ecocardiográficas fiables y que nos puedan ayudar en el manejo diagnóstico y terapéutico de las situaciones de inestabilidad hemodinámica.

La monitorización hemodinámica por ecocardiografía persigue los siguientes objetivos:

- **Objetivo 1**.- Excluir cardiopatía estructural grave como causa de inestabilidad hemodinámica, especialmente taponamiento cardíaco, endocarditis infecciosa, valvulopatía estructural, síndrome aórtico agudo e infarto agudo de miocardio y sus complicaciones mecánicas, mediante el uso de la eco bidimensional.
- **Objetivo 2.-** Monitorizar función ventricular derecha e izquierda.
- **Objetivo 3.-** Monitorizar parámetros dinámicos de precarga, y contractilidad. En la tabla 4 se puede consultar un resumen de los parámetros ecocardiográficos básicos en la monitorización hemodinámica.

En la figura 7 hemos establecido una propuesta de monitorización basada en la evaluación ecocardiográfica del paciente en shock. Creemos que su uso no está exento ni excluye otros medios de monitorización sino que pueden complementarse dependiendo de qué parámetros concretos queremos evaluar, la invasividad que permite el paciente y la continuidad que se ha considerado oportuna. En aspectos tales como la valoración del agua extrapulmonar en los pacientes con distrés respiratorio, la estrecha monitorización de la función del *corazón derecho* en pacientes bajo ventilación mecánica, hipertensión pulmonar de cualquier origen, etc. o la precisión de la perfusión tisular y el transporte y consumo de O_2 (DO_2/VO_2) son necesarios los sistemas actuales de monitorización junto con la ecocardiografía.

Financiación

El estudio no ha sido financiado por ninguna institución ni por ninguna beca

Conflicto de intereses

Los autores declaran no tener ningún conflicto de intereses

Bibliografía

1. Balachundar S, Talmor D. Echocardiograpy for management of hypotension in the intensive care unit. Critical Care Med. 2007;35 Suppl 8:S401–7.
2. Syed A, Syed F, Porembka D. Echocardiographic evaluation of hemodynamic parameters. Critical Care Med. 2007;35 Suppl 8:S323–8.
3. Appropriate use of echocardiography. ACCF/ASE/AHA/ASNC/HFSA/HRS/SCAI/SCCM/SCCT/SCMR 2011 Appropriate use criteria for echocardiography. J Am Soc Echocardiogr. 2011;24: 229–67.
4. Ferrada P, Murthi S, Anand RJ, Bochicchio GV, Scalea T. Transthoracic focused rapid echocardiographic examination: real-time evaluation of fluid status in critically ill trauma patients. J Trauma. 2011;70:56–62, discussion 62-4.
5. Guarracino F, Baldassarri R. Transesophageal echocardiography in the OR and ICU. Minerva Anestesiol. 2009;75:518–29.
6. Vieillard-Baron A, Slama M, Cholley B, Janvier G, Vignon P. Echocardiography in the intensive care unit: from evolution to revolution? Intensive Care Med. 2008;34:243–9.
7. Ayuela JM, Zabalegui A. Ecocardiografía modo M y bidimensional. En: Ayuela JM, López Pérez JM, Fiol M, editors. El ecocardiograma normal. Ecocardiografía en el paciente crítico, 2. Barcelona: Springer-Verlag Ibérica; 2000. p. 33–44.
8. Guerrero M, Lesmes A, Castillo JM. En: En: Ayuela JM, López Pérez JM, Fiol M, editors. Ecocardiografía Doppler: pulsado, continuo y color Ecocardiografía en el paciente crítico, 3. Barcelona: Springer-Verlag Ibérica; 2000. p. 45–62.
9. Porembka DT. Importance of transesophageal echocardiography in the critically ill and injured patient. Crit Care Med. 2007;35 Suppl 8:S414–30.

10. Colreavy FB, Donovan K, Lee KY, John W. Transesophageal echocardiography in critically ill patients. Crit Care Med. 2002;30:989–96.
11. Beaulieu Y, Marik PE. Bedside ultrasonography in the ICU: Part 1 y 2. Chest. 2005;128:881–95.
12. Price S, Nicol E, Gibson DG, Evans TW. Echocardiography in the critically ill: current and potential roles. Intensive Care Med. 2006;32:48–59.
13. Boyd JH, Walley KR. The role of echocardiography in hemodynamic monitoring. Current Opinion in Critical Care. 2009;15: 1–5.
14. García-Vicente E, Campos-Nogué A, Gobernado Serrano MM. Ecocardiografía en la Unidad de Cuidados Intensivos Med. Intensiva. 2008;32:237–47.
15. NPOCUS Focused echocardiography and ultrasound in Intensive care Medicine Working group (FUSE-ICM). Guidance and standards in training and service delivery of focused ultrasound and echocardiography (FUSE) in UK intensive care medicine [Consultado Feb 2010]. Disponible en: http://web.mac.com/connrussell/.Focus_Ultrasound/Welcome_files/ICM%20focused%20ultrasound.doc.
16. Byrne MW, Hwang J. Ultrasound in the Critically ill. Ultrasound Clin. 2011;6:235–59.
17. Middleton PM, Davies SR. Noninvasive hemodynamic monitoring in the emergency department. Curr Opin Crit Care. 2011;17:342–50.
18. Knobloch K. Non-invasive hemodynamic monitoring using USCOM in HEMS at the scene. J Trauma. 2007;62:1069–70.
19. Breitkreutz R, Uddin S, Steiger H, Ilper H, Steche M, Walcher F, et al. Focused echocardiography entry level: new concept of a 1-day training course. Minerva Anestesiol. 2009;75:285–92.
20. Schmidt GA. ICU ultrasound, The coming boom. Chest. 2009;135:1407–8.
21. Gudmundsson P, Rydberg E, Winter R, Willenheimer R. Visually estimated left ventricular ejection fraction by echocardiography is closely correlated with formal quantitative methods. Int J Cardiol. 2005;101:209–12.
22. Melamed R, Sprenkle MD, Ulstad VK, Herzog CA, Leatherman JW. Assessment of Left Ventricular Function by Intensivists Using Hand-Held Echocardiography. Chest. 2009;135:1416–20.
23. Bergenzaun L, Gudmundsson P, Ohlin H, Düring J, Ersson A, Ihrman L, et al. Assessing left ventricular systolic function in shock: evaluation of echocardiographic parameters in intensive care. Crit Care. 2011;15:R200, 16.
24. Dittoe N, Stultz D, Schwartz B, Hahn H. Quantitave left ventricular systolic function: from chamber to myocardium. Critical Care Med. 2007;35 Suppl 8:S330–9.
25. Lang RM, Bierig M, Devereux RB, Flachskampf FA, Foster E, Pellikka PA, et al. Recommendations for Chamber Quantification: A Report from the American Society of Echocardiography's Guidelines and Standards Committee and the Chamber Quantification Writing Group, Developed in Conjunction with the European Association of Echocardiography, a Branch of the European Society of Cardiology. J Am Soc Echocardiogr. 2005;18:1440–63.
26. Cerqueira MD, Weissman NJ, Dilsizian V, Jacobs AK, Kaul S, Laskey WK, et al. Standardized myocardial segmentation and nomenclature for tomographic imaging of the heart, A statement for healthcare professionals from the Cardiac Imaging Committee of the Council on Clinical Cardiology of the American Heart Association. Int J Cardiovasc Imaging. 2002;18: 539–42.
27. Lindqvist P, Calcutteea A, Henein M. Echocardiography in the assessment of right heart function. Eur J Echocardiogr. 2008;9:225–34.
28. Janda S, Shahidi N, Gin K, Swiston J. Diagnostic accuracy of echocardiography for pulmonary hypertension: a systematic review and meta-analysis. Heart. 2011;97:612–22.
29. Haddad F, Hunt SA, Rosenthal DN, Murphy DJ. Right Ventricular Function in Cardiovascular Disease, Part I: Anatomy, Physiology, Aging, and Functional Assessment of the Right Ventricle. Circulation. 2008;117:1436–48.
30. Lopez-Candales A, Edelman K, Candales MD. Right ventricular apical contractility in acute pulmonary embolism: the McConnell sign revisited. Echocardiography. 2010;27:614–20.
31. Miller D, Farah MG, Liner A, Fox K, Schluchter M, Hoit BD. The relation between quantitative right ventricular ejection fraction and indices of tricuspid annular motion and myocardial performance. J Am Soc Echocardiogr. 2004;17:443–7.
32. Hsiao SH, Lee CY, Chang SM, Yang SH, Lin SK, Huang WC. Pulmonary embolism and right heart function: insights from myocardial Doppler tissue imaging. J Am Soc Echocardiogr. 2006;19:822–8.
33. Horton K, Meece RW, Hill JC. Assessment of the Right Ventricle by Echocardiography: A Primer for Cardiac Sonographers. J Am Soc Echocardiogr. 2009;22:776–92.
34. Fisher MR, Forfia PR, Chamera E, Housten-Harris T, Champion HC, Girgis RE, et al. Accuracy of Doppler echocardiography in the hemodynamic assessment of pulmonary hypertension. Am J Respir Crit Care Med. 2009;179: 615–21.
35. Arkles JS, Opotowsky AR, Ojeda J, Rogers F, Liu T, Prassana V, et al. Shape of the right ventricular Doppler envelope predicts hemodynamics and right heart function in pulmonary hypertension. Am J Respir Crit Care Med. 2011;183:268–76.
36. Van der Laarse A, Steendijk P, van der Wall EE. Evaluation of pulmonary arterial hypertension: invasive or noninvasive? Int J Cardiovasc Imaging. 2011;27:943–5.
37. Yared K, Noseworthy P, Weyman AE, McCabe E, Picard MH, Baggish AL. Pulmonary artery acceleration time provides an accurate estimate of systolic pulmonary arterial pressure during transthoracic echocardiography. J Am Soc Echocardiogr. 2011;24:687–92.
38. Bouhemad B, Ferrari F, Leleu K, Arbelot C, Lu Q, Rouby JJ. Echocardiographic Doppler estimation of pulmonary artery pressure in critically ill patients with severe hypoxemia. Anesthesiology. 2008;108:55–62.
39. Ayuela JM, González Vílchez F. Estimación de las presiones de llenado del ventrículo izquierdo por ecocardiografía Doppler en pacientes críticos. Med Intensiva. 2004;288:20–5.
40. Evangelista A, García Dorado D, García del Castillo H, González-Alujas T, y Soler-Soler J. Cardiac index quantification by Doppler ultrasound in patients without left ventricular outflow tract abnormalities. J Am Coll Cardiol. 1995;25: 710–6.
41. Osman D, Ridel C, Ray P, Monnet X, Anguel N, Richard C, et al. Cardiac filling pressures are not appropriate to predict hemodynamic response to volume challenge. Crit Care Med. 2007;35:64–8.
42. Pinsky MR, Vincent JL. Let us use the pulmonary artery catheter correctly and only when we need it. Crit Care Med. 2005;33:1119–22.
43. Goebel B, Luthardt E, Schmidt-Winter C, Otto S, Jung C, Lauten A, et al. Echocardiographic evaluation of left ventricular filling pressures validated against an implantable left ventricular pressure monitoring system. Echocardiography. 2011;28:619–25.
44. Hsiao SH, Chiou KR, Lin KL, Lin SK, Huang WC, Kuo FY, et al. Left atrial distensibility and E/e' for estimating left ventricular filling pressure in patients with stable angina- A comparative echocardiography and catheterization study. Circ J. 2011;75:1942–50.
45. Lamia B, Maizel J, Ochagavia A, Chemla D, Osman D, Richard C, et al. Echocardiographic diagnosis of pulmonary artery occlusion pressure elevation during weaning from mechanical ventilation. Crit Care Med. 2009;37:1696–701.

46. Hsiao SH, Chiou KR, Porter TR, Huang WC, Lin SK, Kuo FY, et al. Left atrial parameters in the estimation of left ventricular filling pressure and prognosis in patients with acute coronary syndrome. Am J Cardiol. 2011;107:1117–24.
47. Marcelino P, Germano N, Marum S, Fernandes AP, Ribeiro P, Lopes MG. Haemodynamic parameters obtained by transthoracic echocardiography and Swan-Ganz catheter: a comparative study in liver transplant patients. Acta Med Port. 2006;19:197–205.
48. Vignon P. Hemodynamic assessment of critically ill patients using echocardiography Doppler. Curr Opin Crit Care. 2005;11:227–34.
49. Nishimura RA, Appleton CP, Redfield MM, Ilstrup DM, Holmes Jr DR, Tajik AJ. Noninvasive Doppler echocardiographic evaluation of left ventricular filling pressures in patients with cardiomyopathies: a simultaneous Doppler echocardiographic and cardiac catheterization study. J Am Coll Cardiol. 1996;28:1226–33.
50. Gulati VK, Katz We Follansbee WP, Gorcsan J. Mitral annular descent velocity by tissue Doppler echocardiography as a index of global left ventricular function. Am J Cardiol. 1996;77:979–84.
51. Pozzoli M, Traversi E, Roelandt RTC. Non-invasive Estimation of left ventricular Filling Pressures by Doppler Echocardiography. Eur J Echocardiography. 2002;3:75–9.
52. Khouri SJ, Maly GT, Suh DS, Walsh TE. A practical approach to the echocardiographic evaluation of diastolic function. J Am Soc Echocardiogr. 2004;17:290–7.
53. Garcia MJ, Ares MA, Asher C, Rodriguez L, Vandervoort P, Thomas JD. An index of early left ventricular filling that combined with pulsed Doppler peak E velocity may estimate capillary wedge pressure. J Am Coll Cardiol. 1997;29:448–54.
54. González Vílchez F, Ares MA, Ayuela JM, Alonso L. Combined use of pulsed and color M-mode Doppler echocardiography for the estimation of pulmonary capillary wedge pressure: An empirical approach based on an analytical relation. J Am Coll Cardiol. 1999;34:515–23.
55. Nagueh SF, Middleton KJ, Kopelen HA. Doppler tissue imaging: A noninvasive technique for evaluation of left ventricular relaxation and estimation of filling pressures. J Am Coll Cardiol. 1997;30:1527–33.
56. Nagueh SF, Appleton CP, Gillebert TC, Marino PN, Oh JK, Smiseth OA, et al. Recommendations for the evaluation of left ventricular diastolic function by echocardiography. J Am J Echocardiogr. 2009;22:107–23.
57. Little WC, Oh JK. Is echocardiographic evaluation of diastolic function useful in determining clinical care, Echocardiographic Evaluation of Diastolic Function Can Be Used to Guide Clinical Care. Circulation. 2009;120:802–9.
58. Feissel M, Richard F, Faller JP. The respiratory variation in inferior vena cava diameter as a guide to fluid therapy. Intensive Care Med. 2004;30:1834–7.
59. Vieillard-Baron A, Augarde R, Prin S, Page B, Beauchet A, Jardin F. Influence of superior vena caval zone condition on cyclic changes in right ventricular outflow during respiratory support. Anesthesiol. 2001;95:1083–8.
60. Vieillard-Baron A, Chergui K, Rabiller A, Peyrouset O, Page B, Beauchet A, et al. Superior vena caval collapsibility as a gauge of volume status in ventilated septic patients. Intensive Care Med. 2004;30:1734–9.
61. Salem R, Vallee F, Rusca M, Mebazaa A. Hemodynamic monitoring by echocardiography in the ICU: the role of the new echo techniques. Curr Opin Crit Care. 2008;14:561–8.
62. Monnet X, Rienzo M, Osman Dl. Esophageal Doppler monitoring predicts fluid responsiveness in critically ill ventilated patients. Intensive Care Med. 2005;31:1195–201.
63. Muller L, Toumi M, Bousquet PJ, Riu-Poulenc B, Louart G, Candela D, et al., AzuRéa Group. An increase in aortic blood flow after an infusion of 100 ml colloid over 1 minute can predict fluid responsiveness: the mini-fluid challenge study. Anesthesiology. 2011;115:541–7.
64. Monnet X, Teboul JL. Passive leg raising. Intensive Care Med. 2008;34:659–63. Epub.