UNIVERSIDAD VERACRUZANA

FACULTAD DE ODONTOLOGÍA

CAMPUS MINATITLAN

"SOBREDENTADURA: OTRA OPCIÓN PARA LOS PACIENTES. CASO CLÍNICO"

TESIS QUE PRESENTA:

NURIA ATZIN VIVEROS MARQUEZ

ASESOR:

DR. LUIS RENAN RODRIGUEZ PEREZ

MINATITLAN, VER. JUNIO 2013

INDICE

CAPITULO I: Metodología…….. 1

CAPITULO II: Reporte de caso clínico..... 13

CAPITULO III: Discusión……..... 34

CAPITULO IV: Conclusión……..36

CAPITULO V: Propuestas……. 38

BIBLIOGRAFIA……...…. 40

ANEXOS…… 43

INTRODUCCION

INTRODUCCION

La mayoría de los países industrializados están experimentando una rápida disminución de la pérdida de dientes. Sin embargo, la pérdida de dientes aumenta con la edad, de modo que el número de personas desdentadas dentro de estas sociedades seguirán aumentando durante varias décadas debido a del aumento de la media edad. Dentaduras completas superiores e inferiores han sido el estándar tradicional de atención para los pacientes desdentados durante más de un siglo, con la desventaja de que en ocasiones no proporcionan la suficiente retención y se desaloja constantemente dentro de la cavidad bucal, dando como resultado incomodidad y poca funcionalidad a los pacientes portadores de estas. [10]

La causa principal de este desalojamiento se debe en parte a la gran reabsorción ósea que se produce debido a la ausencia de órganos dentarios que fueron extraídos anteriormente por enfermedades cariosas, periodontales, traumatismos etc. Es por eso que desde hace más de 100 años, el profesionista de la salud bucal busca evitar dicha reabsorción y mantener la retención mediante aditamentos de semiprecisión o precisión colocándolos ya sea mediante implantes, o bien, sobre las raíces de los órganos dentarios que posee el paciente. Las sobredentaduras, son prótesis realizadas sobre implantes situados en el reborde o sobre dientes residuales que sirven de pilares para proporcionar una mejor retención a la prótesis además de conservar la altura ósea y evitar que esta se reabsorba.

El siguiente caso clínico presenta a una paciente que por múltiples causas perdió sus piezas dentarias inferiores quedando solamente el premolar y canino inferior, utilizando los aditamentos de retención elástica para la sobredentadura, se logró conseguir una mayor retención de la prótesis y una mayor seguridad en dicha paciente.

AGRADECIMIENTOS

Agradecimientos

Doy gracias a dios por la maravillosa vida que me dio, por ayudarme y guiarme a lo largo de mi carrera, por ser mi apoyo y junto con la fe que deposite en él logre superar los problemas que se me fueron presentando. Gracias por la hermosa familia que me asigno y por dejarme vivir una vida de felicidad llena de amor, confianza, respeto y tolerancia junto a ellos.

Le doy gracias a mis queridos padres Otilio Viveros y Rosa Márquez por apoyarme en todo momento, por ser mi mayor fortaleza en los momentos de debilidad y por dedicarme las palabras exactas para superar cualquier obstáculo que se me presentaba. Les estoy inmensamente agradecida por todos los sacrificios realizados con el fin de darme la maravillosa oportunidad de tener una buena educación que me permita superarme y poder obtener una mejor vida.

A mi hermano Nestor, por formar una parte muy importante de mí, por estar conmigo en las buenas y en las malas, ser el primero en creer y confiar en mis conocimientos y enseñarme a nunca rendirme.

A mi esposo Edy porque gracias a su apoyo y a su amor incondicional que sin dudar me ha entregado junto a mi bebe; he culminado mis estudios con éxito en todos los sentidos.

De igual manera agradezco a mi tutora y catedrática de carrera la Dra. Norma Idalia Orozco por enseñarme, guiarme y aconsejarme correctamente a lo largo de todo mi trayecto profesional, que gracias a esos conocimientos y buenos consejos, pude culminar mis estudios.

También quiero agradecer a mi asesor de tesis el Dr. Luis Renán Rodríguez por brindarme sus valiosos conocimientos, proporcionarme los instrumentos necesarios para la elaboración de mi tesis pero sobre todo por otorgarme su gran paciencia y amistad.

A mis maestros los Drs. Chang Toy, Jorge Guerrero, Gustavo Rosas, Antonio Calafell, Imelda Viveros, Ana Simg y Miriam Ríos, por su dedicación, atención y conocimientos que me fueron proporcionados ya que me son de gran utilidad para poder desempeñarme correctamente en mi ámbito laboral.

Por ultimo agradezco a mis compañeros por su amistad, las experiencias y las grandes vivencias en todos estos años.

CAPITULO I:

METODOLOGIA

METODOLOGIA

Hace más de 100 años, las sobredentaduras ya se implementaban como una modalidad de tratamiento. Este procedimiento consiste en la colocación de una prótesis dental completa soportada sobre dientes remanentes o sobre implantes colocados previamente en el reborde residual de uno o los dos maxilares. Mientras persistan las raíces dentarias persistirá el hueso alveolar que las rodea. [9]

Para el odontólogo es importante conservar los dientes dentro de la cavidad bucal debido a que proveen grandes beneficios al ser humano; el principal es triturar los alimentos, ya que al conservar los dientes remanentes, estos podrán realizar su función masticatoria correctamente y tener una buena deglución, lo que disminuirá gradualmente los problemas digestivos. Otros beneficios que proporcionan los dientes es evitar la resorción del tejido óseo, mantener la distancia intermaxilar, colaborar en los sonidos del habla, la buena pronunciación y sobre todo ayudar en el aspecto físico del el rostro, este último lleva a que las personas tengan mayor confianza y seguridad al mostrarse ante la sociedad.

Los dientes se pierden por diferentes causas. Las más comunes son: la caries dental, la enfermedad periodontal y las lesiones traumáticas. [6]
Esto lleva a la perdida de la vía de transmisión natural de las fuerzas masticatorias, la perdida de la propiocepcion periodontal y la reabsorción ósea. Como resultado de los cambios metabólicos que se producen con el envejecimiento, las mucosas orales suelen adelgazarse y atrofiarse, hacerse más frágiles, con un descenso de las propiedades elásticas en tejido conjuntivo y reducción del flujo saliva que es otras de las causas por las que disminuye el poder de retención de la prótesis. [2,3]

Las bases de las dentaduras totales reposan sobre la membrana mucosa, que sirve como una especie de cojín entre las bases y el hueso de soporte. Es por eso que la salud de la mucosa tiene gran importancia para la adaptación y estabilidad de una prótesis. [11]

El éxito de una prótesis, radica en la retención y estabilidad que ejerza sobre el reborde residual y estos son los principales problemas que suelen presentarse principalmente en las prótesis mandibulares, debido a que la ausencia de dichos órganos dentario propina una reducción considerable del hueso alveolar lo que genera una deficiencia de retención y por lo tanto de estabilidad para una prótesis futura. Este problema es uno de los muchos que encontramos comúnmente en personas edentulas ya que la falta de hueso alveolar sumándole la movilidad lingual durante el habla y la masticación hacen verdaderamente difícil o imposible la función de la prótesis. Estudios demuestran que la mandíbula se reabsorbe 4 veces más que en el maxilar por lo que habrá más reabsorción mandibular que en el maxilar. Además de los problemas de retención y la estabilidad, la función masticatoria en sujetos con prótesis convencionales puede ser pobre en comparación con los sujetos sanos dentados. El rendimiento masticatorio se reduce a una cuarta parte al rendimiento de los sujetos dentados, dependiendo de la edad y el tipo de alimentos. Por lo tanto, portadores de prótesis tienen siete veces más ciclos de masticación para reducir los alimentos a la mitad de su tamaño original [5, 8,11].

Actualmente existen un gran número de auxiliares que mejoran la estabilidad, retención y apoyo de la prótesis, uno de dichos elementos son los adhesivos para dentaduras que se han venido utilizando con mucha frecuencia, sin embargo estos han demostrado efectos secundarios desfavorables como un sobrecalentamiento o engrosamiento de la mucosa alveolar causando la movilidad de la placa así como la irritación (mucositis) lo cual aumenta la inestabilidad de esta. [2]

La odontología actual está muy preocupada por los aspectos psicológicos, funcionales y nutricionales de las personas que requieran algún tratamiento protésico, por lo que, deben de asegurarse que estas sean lo más cómoda, funcional y estéticamente posible.

El uso de raíces con las características adecuadas y más aún si estas pueden ser restauradas con aditamentos retentivos artificiales pueden ser catalogadas como la mejor forma auxiliar de estabilizar una prótesis. [2]

Una sobredentadura es una prótesis parcial o totalmente removible que recubre y se apoya en uno o más dientes remanentes, raíces y/o implantes osteointegrados.

Están indicadas cuando:

- Existe una relación esquelética desfavorable (discrepancia intermaxilar mayor de 15 mm.
- Sonrisa alta.
- Imposibilidad de colocar una prótesis fija.
- Gran pérdida de soporte vestibular.
- Pacientes portadores de prótesis que hayan perdido efectividad. [4]

Están contraindicadas cuando:

- Dientes con movilidad y poco soporte óseo.
- Inclinación radicular excesiva.
- Configuraciones óseas clase II o III.
- Espacio interoclusal reducido.
- Mala higiene (puede ser modificada).
- Retenciones vestibulares profundas. [7]

Ventajas:

- Mantenimiento de la altura del hueso alveolar.
- Conservación de la propiocepcion periodontal.
- Mejor coordinación neuromuscular.
- Distribución de fuerzas funcionales y parafuncionales.
- Estabilidad oclusal.
- Mejora de la fonación.
- Mejora de la estética. [3]

Desventajas:

- Mayor cuidado en la higiene por parte del portador.
- Mayor abultamiento en la zona que recubre las raíces remanentes.
- Mayor costo económico. [3]

Existen 2 formas de colocar una sobredentadura, una opción será colocando implantes en la zona desdentada (implantosoportada) o sujeta a dientes remanente o raíces (dentosoportada) siendo la primera la de mayor costo y la de mayor número de visitas control.

En caso de utilizar una sobredentadura dentosoportada es necesario valorar los dientes que servirán de pilares para está, tomando en cuenta:

- Morfología del diente
    - Los dientes multirradiculares aportan mayor soporte y retención (no deben presentar lesión de furca).
    - Dientes unirradiculares con buen soporte óseo.
    - Se puede utilizar los pilares con raíces curvas y aplanadas.
    - La presencia de concavidades marcadas en las raíces puede acumular placa y generar problemas periodontales y caries.
    - No utilizar las raíces cónicas como pilar.

- Estado endodóntico
    - Valorar los dientes pilares y en función del tratamiento verificar si será necesario realizar la endodoncia o no.
    - Se realizara la endodoncia en caso de colocar anclajes en los dientes pilares.
    - Si no se colocan los anclajes no es necesario endodonciar el órgano dental debido a que en ocasiones la reducción oclusal no llega a comprometer al diente.
- Estado periodontal
    - Inflamación gingival y sangrado.
    - Haya menos de 5 mm de hueso alrededor de la raíz.
    - Presenten una movilidad tipo II o III.
    - Haya lesión de furca.
    - Poca cantidad de encía insertada.

- Distancia entre pilares
    - Los pilares excesivamente juntos dificultan la utilización de algunos anclajes debido a que dificultara la colocación de los dientes artificiales y quedara debilitado un tramo más amplio de la sobredentadura. [8]

PREPARACION DE LOS DIENTES

Los pilares se pueden preparar de diferentes maneras:
Una opción es dejar la superficie radicular expuesta, esta es la solución más barata y la que menos espacio ocupa.
Una segunda opción consiste en preparar los pilares, colocándoles una cofia metálica a manera de corona o preparando domos radiculares. Este tipo de preparación es más duradera y puede prevenir la aparición de caries.

Por último se pueden preparar los pilares con aditamentos. De esta manera el pilar, además de brindar estabilidad a la sobredentadura, le proporciona retención mecánica. [1]

- Antes de preparar los dientes se debe de tener muy en cuenta que los muñones no deben de sobrepasar más de 2-3 mm de margen gingival.

    - Prepara un muñón que quede demasiado bajo, la encía lo cubrirá total o parcialmente y la sobredentadura puede pellizcar la encía quedando atrapada entre la prótesis y el pilar.
    - No dejar completamente aplanado el pilar ya que es fundamental que la cofia abrace la raíz creando un efecto de férula y prevenir una fractura de esta por una sobrecarga de fuerzas torsionales.
    - Hacer muñones mayores de 2-3 mm cuando esté ante una dentadura dentosoportada sobre anclaje.

- Evaluar si colocar cofia y poner un anclaje o no.
    - No se coloca cofia cuando se coloquen anclajes a nivel de raíces y se requiera mantener solo para preservar el hueso alveolar, en pilares dudosos, pacientes con malos hábitos de higiene, con caries o que económicamente el paciente no pueda hacer frente a tratamientos complejos.
    - Si se utilizan anclajes es recomendable utilizar postes con un módulo de elasticidad similar al del diente (postes de aleaciones, metálicos, colados, prefabricados). [8]

Para la realización de dichas dentaduras es necesario el uso de aditamentos, estos son elementos retentivos que evitan el desalojo de la prótesis de su posición ideal. El objetivo más importante en la selección de los aditamentos es la manera como se transfiere las fuerzas de estos dispositivos a través de los pilares y estructuras adyacentes. Por otra parte, la selección de la conexión se basa en el espacio buco-lingual e interno disponibles, experiencia clínica, preferencia personales y costo. [13]

El primer aditamento de precisión intracoronal fue diseñado por Herman Chayes en 1906, era en sección transversal en forma de T, después fue modificado dándole una forma de H, con la adición de una placa proximal o pestaña para incrementar el área superficial entre las partes macho y hembra, brindando más retención por fricción.

En 1921 Dresch describe los rompefuerzas articulados, que se publicarían unos años después en el libro de Kennedy “Partial Denture Construction” (Publishing Co.NY, 1928). De 1915 a 1935 existían unos cuantos aditamentos de anclaje en forma de T o H y barras de los cuales existían unos 120 diseños diferentes manufacturados en laboratorio o maquinados.

Desde entonces hasta el día de hoy siguen siendo utilizados y han estado saliendo nuevos diseños, teniendo aplicaciones en prótesis fija, prótesis parcial removible, sobredentaduras e implantes. Siendo las dos primeras de mayor interés al combinarse en una prótesis parcial removible con aditamentos de anclaje. [14]

Estos aditamentos se clasifican de la siguiente manera:

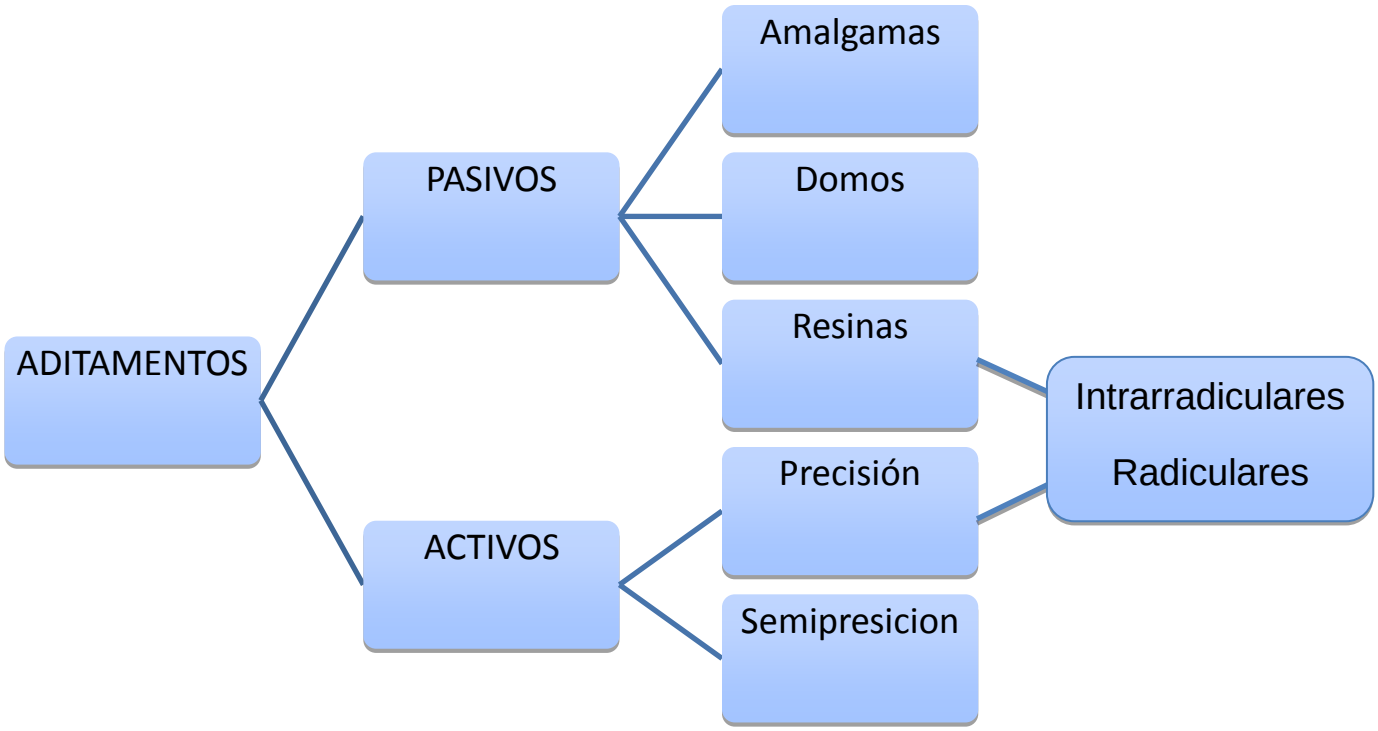

Los aditamentos pasivos son elementos de soporte y sirven para transferir la presión de oclusión al periodonto. Para apoyar una sobredentadura sobre raíces dentales es necesaria la obturación con amalgama, composite o colocación de domos en los conductos después del tratamiento. Es el método más económico y sencillo.

Los aditamentos activos son elementos de retención que se componen de 2 partes separables, una llamada macho (unido al pilar) y otra llamada hembra (integrada a la base de la prótesis).

Dentro del grupo de los activos podemos encontrar los aditamentos de precisión y semiprecisión. Los aditamento de precisión ofrecen la ventaja de un desgaste mínimo en los muñones y sus partes son estándar, lo cual permite que los componentes sean intercambiables y fácil de reparar cuando sean necesarios.
Los de semipresicion son fabricados por el vaciado directo de plástico, cera y patrones refractarios.

Son considerados así porque desde su fabricación pueden estar sujetos a inconstantes relaciones agua-polvo temperaturas elevadas y otras variables. [5]

En este grupo encontramos los que se colocan radicularmente donde la parte activa se encuentran fuera de la raíz dental. Estos aditamentos pueden ser encerados y vaciado al espigo, soldados al espigo, directamente cementados a la raíz dental preparada a la forma del aditamento. Un ejemplo de este son las barras. [5]

Los Intrarradiculares son aquellos aditamentos en los que la parte activa está dentro de la raíz dental.

REHIN 83 menciona que los aditamentos esféricos metálicos han existido durante muchos años. Pero estos aditamentos no eran ampliamente aceptados por los profesionales dentales. Entonces, vino la idea de hacer estos mecanismos elásticos. Suavizando la cabeza de la esfera y construyendo una tapa elástica tratando de eliminar lo más posible la fricción y controlar la flexión.

Para REHIN 83 los aditamentos no se pueden clasificar en rígidos y absorbentes de impacto, para ellos lo más importante es proporcionar un sistema de componentes que permita al odontotecnico construir prótesis amortiguadas, rígidas o resilientes.

PIVOT FLEX es un perno en titanio con esfera giratoria móvil de 2.5mm que reduce los riesgos de trauma auto-paralelizable y con una longitud de 6.5 mm. El kit contiene cofias elásticas con diferentes grados de retención (amarilla- extra suave) anillos direccionales que permiten paralelizar la esfera, disco protector y fresa mooser.

Las sobredentaduras son prótesis de mucho cuidado y es importante disponer de un programa de citas de control para permitir el mantenimiento adecuado de la sobredentadura. Esto implicará el mantenimiento de la higiene oral, la prótesis y el reforzamiento cuando sea necesario. Debe llevarse a cabo las aplicaciones periódicas de flúor tópico a los pilares. [16]

Colocación y desinserción:

Para la colocación, se debe utilizar siempre los dedos.
Se situará en boca y seguidamente se debe presionar con los dedos, hasta que alcance el lugar correcto, momento en que suele notarse un «clic».
No forzar nunca la prótesis, ni morder sobre ella para llevarla a su lugar, esto no es recomendable debido a que pueden deteriorarse algunos elementos del aparato (sobre todo, los ataches, que son muy delicados) o dañar las mucosas.
Para retirar las prótesis, es recomendable traccionar de ambos lados a la vez (nunca de un solo lado), trabando las uñas de los dedos índices de ambas manos en los bordes plásticos de la prótesis (ponga especial cuidado en no arañar las encías). [17]

Cuidados e higiene

La higiene de la boca y de la prótesis debe hacerse después de cada comida, y especialmente en profundidad, antes de acostarse, porque durante el sueño se produce menos saliva, con lo que disminuye el efecto protector de ésta frente a la caries y la enfermedad periodontal.

La limpieza del elemento fijo se hará:
Mediante un cepillado horizontal con cepillo de cerda suave, alrededor de los dientes, y de las raíces y elementos de sujeción cementados a las mismas.

Si hay barras, es conveniente utilizar cinta o seda dental (especialmente una seda con extremo duro, de venta en farmacias, como el Superfloss) entre ellas y la encía.

La parte removible se debe limpiar fuera de la boca, al menos una vez al día en profundidad.

Para la limpieza del aparato removible, se usará un cepillo especial para prótesis (de venta en farmacias) o un cepillo de uñas con cerdas de nailon, y un poco de pasta dentífrica o, mejor, jabón, para evitar la formación de sarro y el depósito de tinciones. Después, se deben aclarar muy bien con agua.

Conviene quitar las prótesis para dormir, para que los tejidos descansen diariamente unas horas de la presión a que pudieran verse sometidos. [17]

CAPITULO II:

REPORTE DE CASO CLINICO

CASO CLINICO

Paciente femenino de 63 años de edad, acude a la clínica de la universidad veracruzana campus Minatitlán refiriendo que su principal preocupación era rehabilitar los dientes faltantes y conservar a su vez los presentes. Se procedió a la realización de la historia clínica, la toma de registros que incluyeron fotografías, modelos, radiografías y se obtuvieron los siguientes datos:

Actualmente padece de hipertensión arterial, controlada con medicamentos Lodestar zid y Presone, artritis reumatoide con 11 años de evolución y controlada con el consumo de Meticorten, Vartolon y Disprina. Fue sometida a procedimientos quirúrgicos como salpingo, hernia umbilical, apéndice, vesícula, adherencia en el intestino y 1 colposcopia
No tiene antecedentes hereditarios que padezcan alguna enfermedad.

En el maxilar superior presenta ausencia de los O.D. 17, 13,12,11, 21, 22 Y 27 remplazados con una prótesis removible utilizada desde hace 3 años, así como también facetas de desgaste en la cara oclusal e indicio de caries en piezas dentales 14, 15 y 23 con exposición de dentina en piezas 14 y 23.
Se aprecian obturaciones de amalgama en las piezas dentales 16, 24,25, 26 y caries en piezas 26 y27. Se localiza sarro supra gingival y gingivitis localizada en los órganos dentarios 26, 27.
Presenta
El maxilar inferior se encuentra parcialmente desdentado con ausencia de O.D. 31, 32, 34, 35, 36, 37, 41, 42,43, 45, 46 y la permanencia en boca de las piezas dentales 33 y 44 que se observaron con desgaste de la corona hasta el nivel cervical con exposición de dentina y afección de caries en la pieza. Se presenta una lesión periapical en el órgano dentario 33.

La pérdida de los dientes de los maxilares fue a causa de lesiones cariosas, malos hábitos de higiene y problemas iatrogénicos.

Terminada la elaboración de la historia clínica y obtenida la información necesaria, se prosigue a la toma de modelos anatómicos para realizar el diagnostico. Se tomó dimensión vertical y relación céntrica con una placa base con rodillos y se montó en articulador. Revelando una desarmonía en el arco mandibular debido a que los O.D. 33 y 44 se encontraba fuera de arco causando una vestibularizacion de los dientes artificiales en dicha zona. Esto llevo a la decisión de recurrir a tratamiento de endodoncia para mejorar la ubicación de los dientes artificiales del maxilar inferior.

Para la realización de los modelos fisiológicos, se elaboró una cucharilla individual de acrílico utilizando como material de impresión polisulfuro de consistencia pesada para la rectificación de bordes y regular para la impresión final fisiológica. Se colocó la cucharilla en boca efectuando movimientos para la retracción de labios, carrillos y se pidió al paciente que sacara la lengua con el fin de delimitar y registrar las zonas de reflexión muscular en el contorno periférico.
Con los modelos de trabajo fisiológicos se confecciono una placa base tanto superior como inferior y se orientaron los rodillos de cera correctamente.
Se observa el perfil del paciente valorando que tanto aumenta con los rodillos. Seguido a esto se determinó la longitud del rodillo. Posteriormente, se determinó la dimensión vertical lo cual se divide en dimensión vertical de descanso que midió 6.8 cm a la cual se le resto el espacio libre de 3 mm para obtener la dimensión vertical de oclusión o de mordida de rodillos. Para esto se tomaron 2 puntos de referencia (nariz- mentón) y se midió la dimensión vertical por medio del método de la regla milimétrica. Una vez determinada la dimensión vertical se tomó la relación céntrica. Obtenida las relaciones intermaxilares se traza una línea media que pasa por los rodillos superior e inferior.

Con la ayuda del arco facial, se articula el modelo superior y con el registro de céntrica se articula el modelo inferior en el articulador bio-art modelo 4000 programándolo con valores promedios (30º de inclinación condilar y 15º de movimiento lateral)

Se realiza la prueba en cera verificando la estética (color, forma, línea media, línea de la sonrisa) puntos de contacto. Una vez revisado estos puntos, se procede a la confección definitiva de la prótesis total. Los órganos dentarios 33 y 44 fueron sometidos anteriormente a un tratamiento endodóntico y obturados con gutapercha y cemento de óxido de zinc y eugenol. Posteriormente se continua con la preparación de los dientes haciendo una reducción coronaria dejando 2 milímetros por encima de la encía, con la fresa (mooser) se desobtura el conducto y se ajusta el poste (PIVOT FLEX) para ser cementado con fosfato. Para la cementación de los aditamentos se colocaron puntas de papel en los conductos para una mejor absorción con el fin de evitar la contaminación y humedad del conducto con el material cementante, posteriormente se colocó el lentulo (instrumento de alambre en espiral flexible utilizado en una pieza de mano o contraangulo, para aplicar los materiales pastosos empleados en la obturación de los conductos radiculares en endodoncia.) a la entrada del conducto y con el apoyo de un asistente se colocó el material en el cuerpo del lentulo dejando caer una gota de fosfato sobre este. Seguido a esto se insertó el poste en el conducto colocándolo en la posición marcada anteriormente ejerciendo una ligera presión sobre este. Una vez endurecido el cemento, se colocan los anillos direccionales con inclinación de 7º a los postes para paralelizar la esfera giratoria y así otorgar el paralelismo necesario para la inserción de la sobredentadura.

Antes de colocar las cofias elásticas, se insertó un disco protector para evitar que el acrílico auto polimerizable del rebase atrape a la esfera giratoria del pivot flex.

Ya colocado los aditamentos, se hace el rebase de la prótesis, se lleva a boca pidiendo que la paciente muerda y se retira los excesos de acrílico. Con el fin de obtener un buen funcionamiento, es importante remover la resina con una fresa y crear un espacio entre la raíz y la prótesis (relieve en azul). Se prueba la sobredentadura y se valoran nuevamente la oclusión del paciente así como su perfil y la retención que posea la prótesis dentro de la boca. Se dieron indicaciones al paciente sobre el cuidado y la higiene que debe tener con su nueva prótesis.

Fotografía 1: Fotografías de frente y perfil.

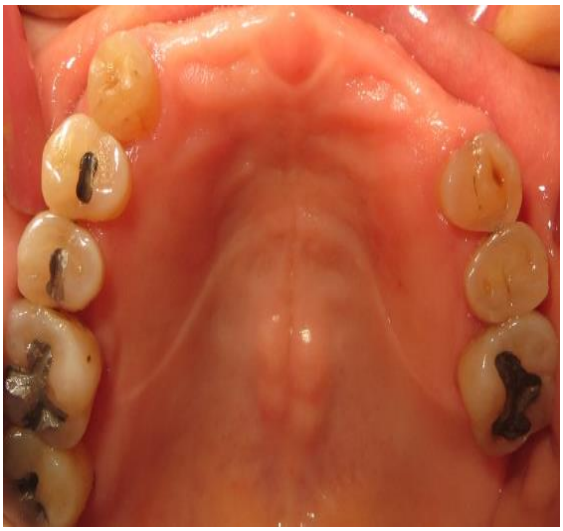

Fotografía 2: fotografías del aspecto clínico del proceso inferior y superior.

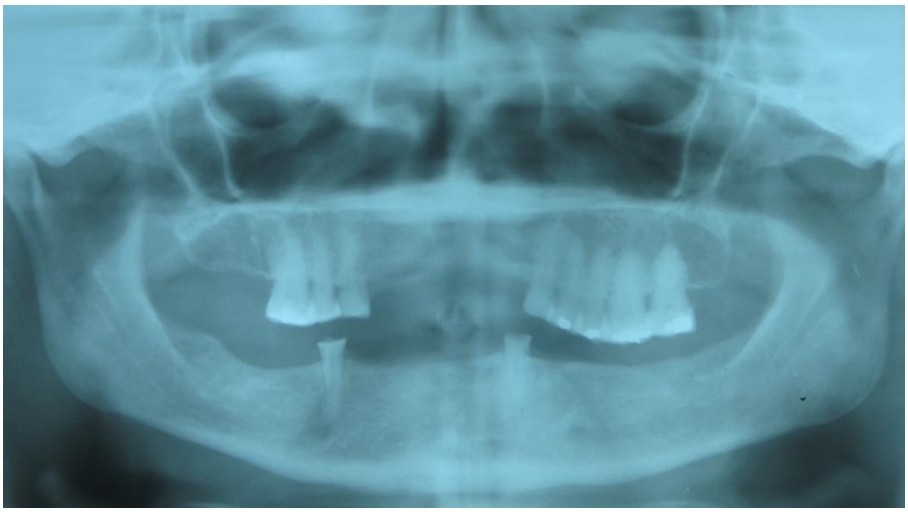

Fotografía 3: radiografía panorámica. Se observa ausencia de los O.D. 12, 11,13,17, 21, 22, 27, 31, 32, 34, 35, 36, 37, 41, 42,43, 45 y 46.

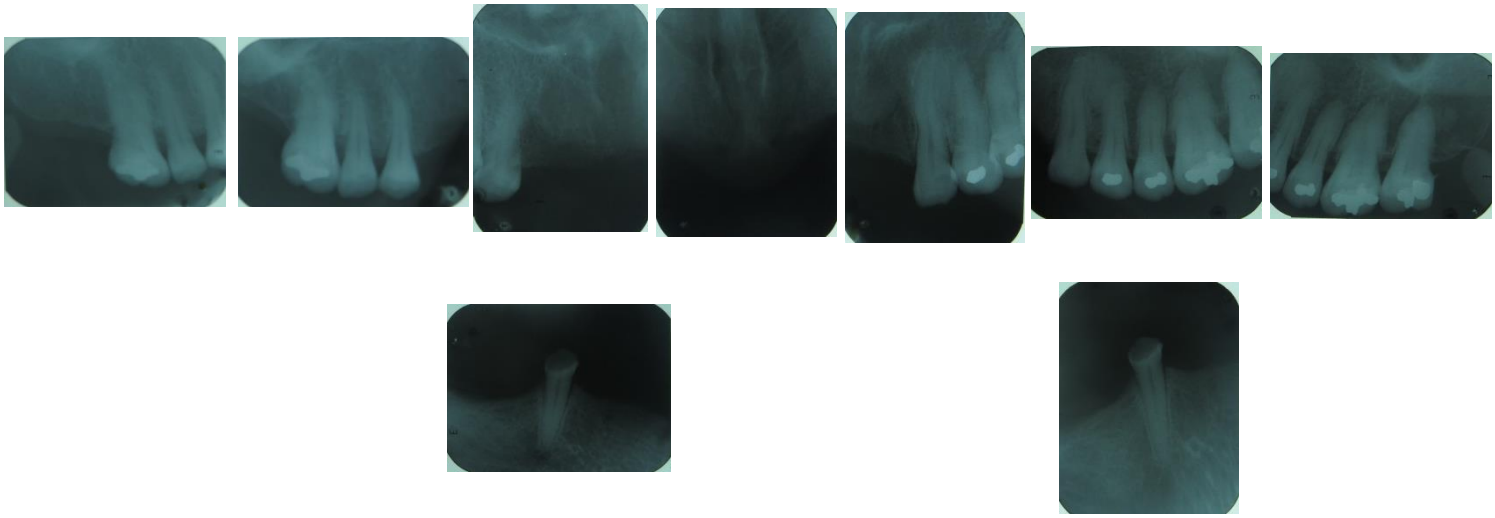

Fotografía 4: radiografías periapicales. Presenta buen soporte óseo y lesión periapical.

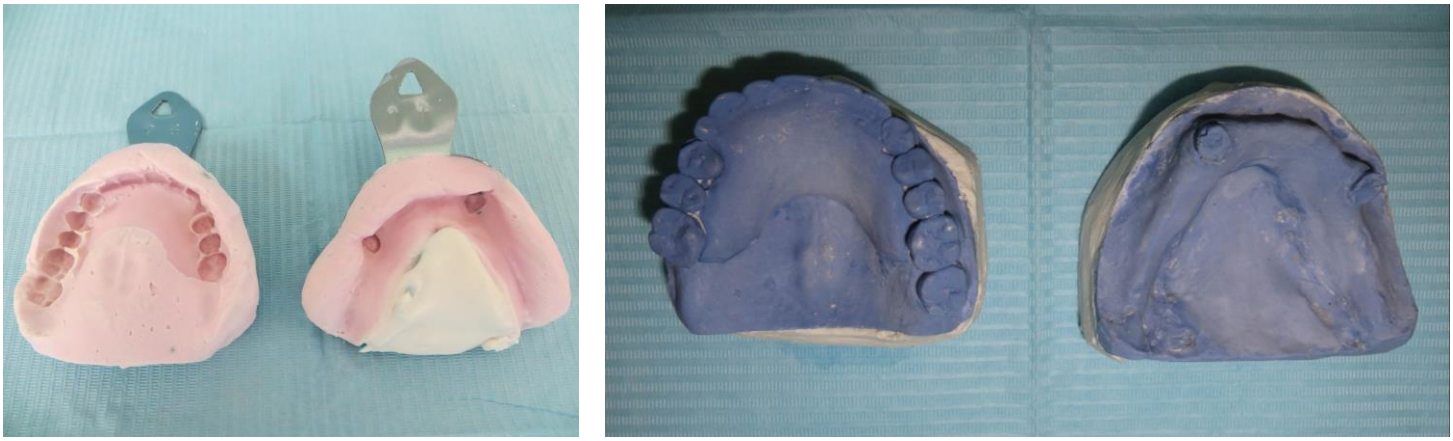

Fotografía 5: Impresiones y modelos de trabajo anatómicos de los procesos del maxilar superior e inferior.

.

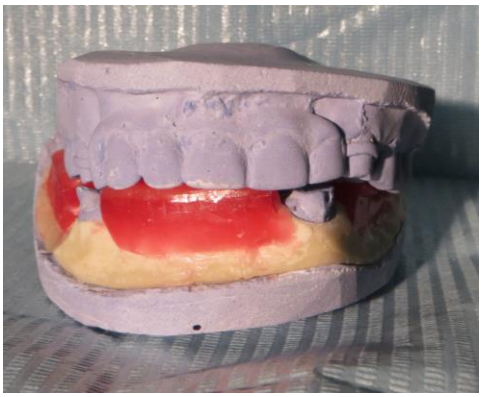

Fotografía 6: Registro de mordida.

Fotografía 7-A

Fotografía 7-B

Fotografía 7: Articulado de modelos dentales para diagnóstico.
En la fotografía 7-A se muestra los dientes pilares que serán útiles para el aditamento retentivo de la sobredentadura. Fotografía 7-B Colocación de dientes de resina acrílica sobre los dientes pilares presentando una vestibularizacion y desarmonía notoria en dicha zona.

Fotografía 8: Cucharilla individual y material de impresión (polisulfuro de consistencia pesada y regular) para la impresión fisiológica.

Fotografía 9: Impresiones fisiológicas. Retracción de tejidos para la rectificación de bordes y frenillos bucales.

Fotografía 10: Impresiones y modelos de trabajo fisiológicos de los procesos del maxilar superior e inferior.

Fotografía 11: Se verifica el contorno del labio superior y la relación labio-rodillo superior.

Fotografía 12: Puntos de referencia para la medición de relaciones intermaxilares. Se observa el perfil del paciente sin placa.

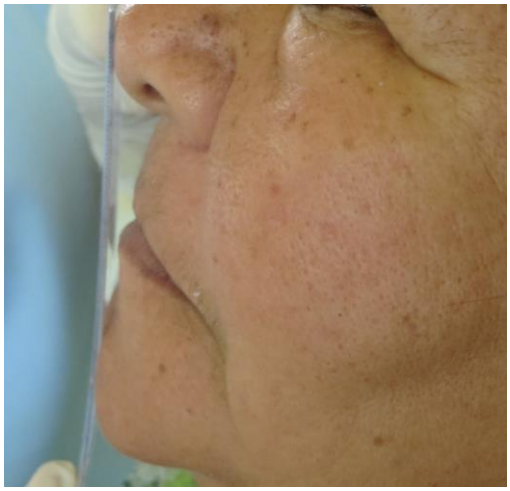

Fotografía 13: Medida de la dimensión vertical en reposo (6.8 cm).

Fotografía 14: Medida de la dimensión en posición de contacto de rodillos (6.5 cm).

Fotografía 15: Registro de relación céntrica y línea media.

Fotografía 16: Fotografía de frente y perfil con placa base y rodillos de cera.

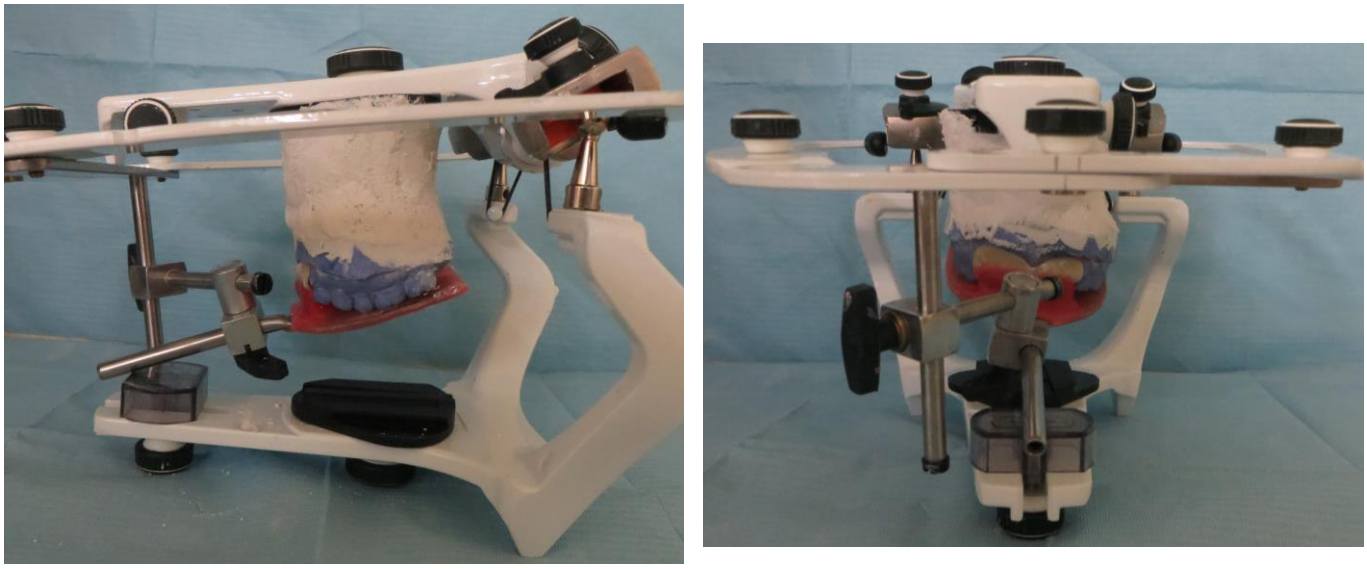

Fotografía 17: Transferencia de la posición del maxilar superior con respecto al cráneo en el articulador con ayuda del arco facial.

Fotografía 18: Prueba en cera para verificar la oclusión dental y estética del paciente.

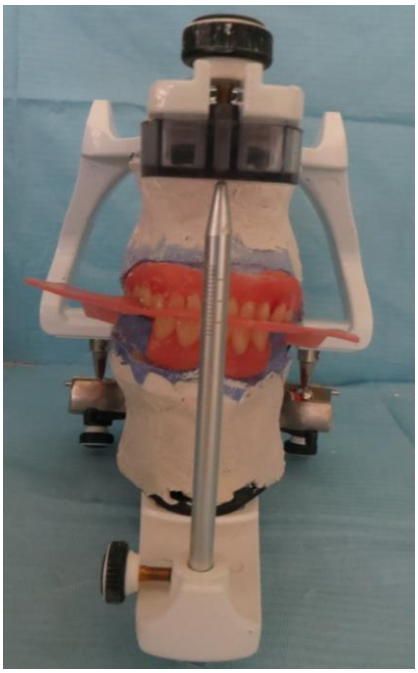

Fotografía 19: remontado de modelos.

Fotografía 20: Articulado en cera de los dientes superior e inferior.

Fotografía 21: Prótesis terminada.

Fotografía 22: Vista frontal y de perfil con la prueba en cera.

A **B** **C** **D**

Fotografía 23: Aditamentos de retención elástica marca REHIN 83. **A:** Pivot Flex en titanio con esfera giratoria 6.5 mm de longitud. **B:** anillos direccionales (gris: 0º, verde: 7º, rojo: 14º). **C:** Cofia amarilla elástica con retención extra-suave. **D:** Fresa mooser.

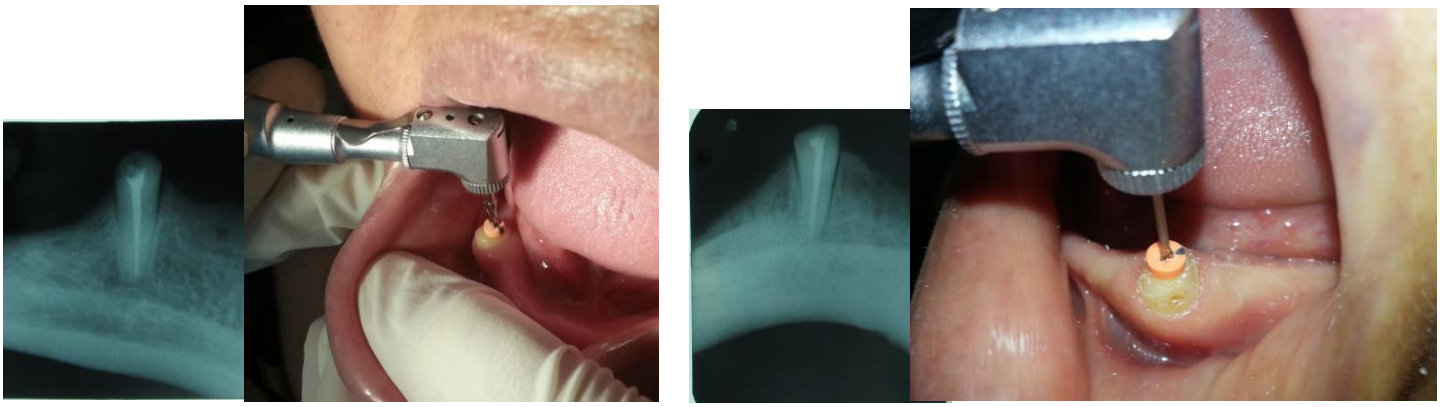

Fotografía 24: desobturación de conductos (fresa mooser longitud) con longitud de 6.5 mm.

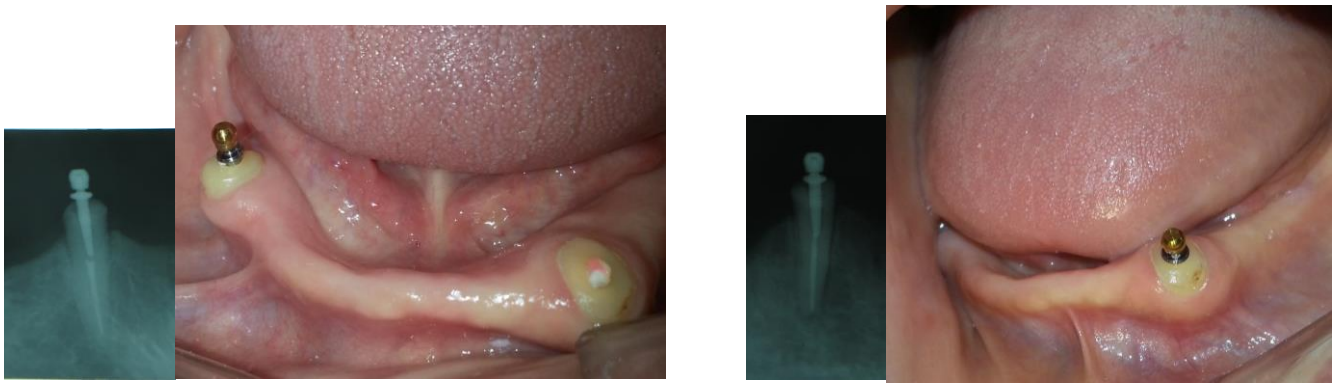

Fotografía 25: Prueba de los pivot flex en los conductos y sellado radiográfico.

Fotografía 26: Colocación de punta de papel en el conducto para una mejor absorción y secado.



A **B**

Fotografía 27: Materiales de cementación. **A** Lentulo y **B** cemento de fosfato.

Fotografía 28: Introducción del cemento de fosfato con el lentulo y cementación de los pivot flex.

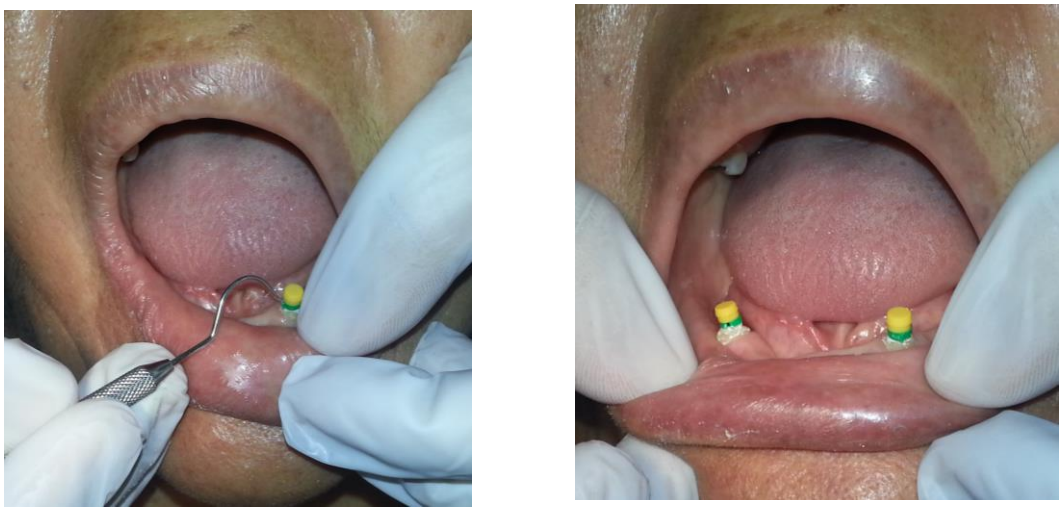

Fotografía 29: Cementados los aditamentos, se retira el exceso de cemento de fosfato y se paralelizan.

Fotografía 30: Se probó la placa con los aditamentos cementados y se eliminó las retenciones.

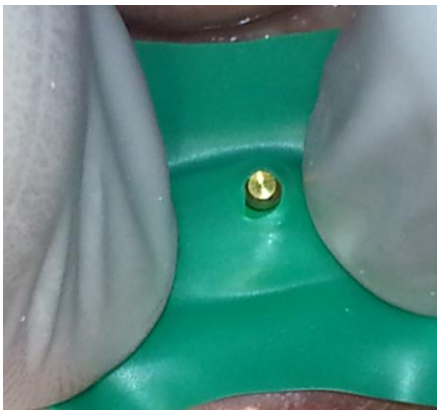

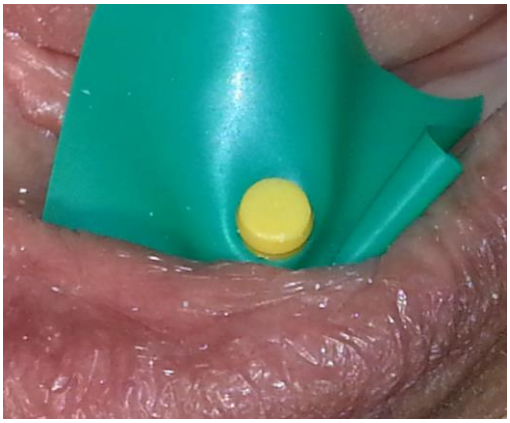

Fotografía 31: Se colocó un protector de dique de huele en el aditamento para evitar el paso del acrílico al momento de realizar el rebase. Seguido a esto se insertó la cofia de retención.

Fotografía 32: Se preparó acrílico auto y se colocó en la prótesis llevándola a boca pidiendo al paciente que mordiera para conseguir la oclusión céntrica. Se verifico que los diques de hule se encontraran en su posición correcta.

Fotografía 33: Colocadas las cofias dentro de la prótesis, se prosigue a eliminar el exceso del material.

Fotografía 34: Prueba de la sobredentadura en boca.

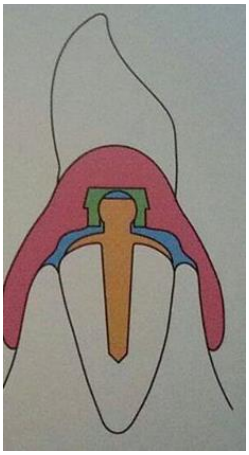

Fotografía 35: para tener un buen funcionamiento, es importante remover la resina con una fresa y crear un espacio (relieve azul) entre la raíz y la prótesis.

Fotografía 36: se retiran los anillos direccionales.

Fotografía 37: Prueba de sobredentadura y eliminación de puntos altos de contacto.

Fotografía 38: Trabajo final. Sobredentadura con aditamentos de retención elástica (RHEIN 83).

CAPITULO III:

DISCUSION

DISCUSION

El problema de la retención de prótesis completas surge cuando el reborde alveolar se encuentra atrofiado y deja de proporcionarle a esta la suficiente retención y estabilidad que requiere.

Como mencionan los doctores Lugo Ancona P, Cárdenas Erosa R y Navarro Zapata D en su caso clínico acerca de “Rehabilitación con sobredentaduras” coincidimos que el uso de las sobredentaduras con aditamentos proporciona muchas ventajas como son mayor retención, estabilidad y lo más importante es su capacidad de preservar el hueso residual en los pacientes. A demás de que las desventajas serían mayor dificultad de limpieza tanto en la prótesis como de los pilares y un costo elevado.

Al igual que las doctoras Rosa María Sánchez Ayala y Rosa Antonia López Parada concordamos que el uso de las sobredentaduras da más seguridad al paciente y más cuando presenta aditamentos. El paciente está seguro y sabe que su prótesis se mantendrá en su lugar al hablar comer y realizar otras actividades que con una prótesis convencional.

En este caso, se realizó una sobredentadura con aditamentos de retención elástica, englobando otras áreas de odontología como lo es la endodoncia y periodoncia debido a las condiciones bucales del paciente.

CAPITULO IV:

CONCLUSION

CONCLUSION

Las sobredentaduras son una excelente opción para los pacientes parcialmente edentulos ya que ofrecen ventajas biológicas, funcionales y estéticas.

Las ventajas que proporciona dicha sobredentadura es preservar la altura del hueso alveolar, aumentar la retención, soporte y por lo tanto la estabilidad de la prótesis, se conserva la percepción sensorial, distribución de las fuerzas masticatorias y así como el aumento de su confort.

La única desventaja de las sobredentaduras es el elevado costo debido a que se requiere tratamiento de endodoncia y la compra de aditamentos Intrarradiculares.

Se requiere de un mayor cuidado al realizar la desobturación de los conductos para no crear una vía falsa o una perforación lateral y corroborar con radiografías el sellado de los aditamentos.

También se debe de seleccionar adecuadamente el material cementante tomando en cuenta las propiedades que este ofrece y el material de obturación utilizado en el tratamiento endodóntico.

CAPITULO V:

PROPUESTAS

PROPUESTAS

1. Difundir la información necesaria que permita al alumno conocer nuevas alternativas en los tratamientos dentales realizados en el área de prostodoncia.

2. Proporcionar a los pacientes otras opciones de tratamientos tomando en cuenta factores como distancia, tiempo y economía.

3. Buscar siempre el bien estar del paciente conservando el máximo número de órganos dentales dentro de la cavidad oral así como también cuidar la salud periodontal.

BIBLIOGRAFIAS

BIBLIOGRAFIAS

1. Lugo Ancona P, Cárdenas Eroza R, Navarro Zapata D. Rehabilitación con sobredentadura caso clinico. Rev Odontol Latinoam 2011;3 (2):49-54.

2. Rosa María Sánchez Ayala, Rosa Antonia López. Sobredentaduras, una opción terapéutica. Reporte de un caso clínico. A D M 2000; LVII (6):231-236.

3. Dra. Gema Lauzardo García del Prado, Dra. Daya Muguercia González, Dra. María Elena Gutiérrez Hernández, Dra. Odalys Áreas Tabares, Maritzabel Quintana Castillo. La sobredentadura, una opción válida en estomatología. Rev Cubana Estomatol 2003; 40 (3).

4. Magdalena Ortiz, Javier Scarton, Ana Lorena Rodríguez, Oriol Canto, Josep Cabratosa. Sobredentaduras: una opción de tratamiento fiable. A propósito de un caso clínico. DENTUM 2009; 9 (2): 63-68.

5. Maria Teresa Zermeño Loredo, Alberto Dominguez Hernández. Elementos retentivos em sobredentaduras. Reporte de un caso clinico. A D M 2001; LVIII (1): 10-15.

6. Marcia Hortensia Corona Carpio, Dra. Ana María Pineda Rodríguez, Dra. Eugenia Gonzalez Heredia, Dra. Elizabeth Montoto Santos, Dra. Mayra Barrera Garcel. Rehabilitación protésica con sobredentadura en una longeva. Revista Cubana de Estomatología 2010; 47(4): 460-46.

7. Od. Francisco de Sena E. Sobredentaduras parciales removibles. Acta odontológica Venezolana 1998; 36 (2).

8. Ernest Mallat Desplast, Ernest Mallat Callís. Prótesis parcial removible y sobredentaduras. Madrid: Elsevier; 2004.

9. Amir Gómez León, Guadalupe Robles Pinto, Iván Gutiérrez Ospina, César Díaz de Ita. Rehabilitación bucal utilizando sobredentadura inferior y placa total superior. Odontología actual 2012; año 8 (105): 52-56.

10. Cuney Karabuda, Mehmet Yaltirik, Mehmet Bayraktar. A clinical comparison of prosthetic complication of implant- supported overdentures with different attachment systems. Implant dentistry 2008; 17 (1): 74-81.

11. Rafael de Liz Poztaruk, Rafael Araujo Vidal, Luis Carlos da Fountoura Frasca, Elken Gomes Rivaldo, Maria Beatriz Duarte Gavião, Andries Van der Bilt. Satisfaction level and masticatory performance of patiend rehabilitated with implant- supported overdentures. Rev. Odonto ciênc. 2009; 24 (2):109-115.

12. Rosaura Malpica, Romer Rossell. Los fundamentos anatómicos básicos para el éxito del tratamiento en prótesis totales. ODOUS científica 2007; VIII (1): 45-56.

13. David Martín Robles Romero, Rogelio Díaz Peña, Karla Belinda Navarrete Ayón, Alma Rosa Rojas García, Narda Yadira Aguilar Orozco. Sobredentaduras con aditamento locator en maxilar superior y dentadura convencional en mandíbula. Oral 2010; Año 11 (34): 605-607.

14. José David Hernández López, Alberto Domínguez Hernández. Aditamentos de anclaje, una opción en el tratamiento protésico. A D M 2008; LXV (3): 150-158.

15. José María Fonollosa. Reajuste oclusal en prótesis completas mediante el tallado selectivo en el articulador. Atlas técnica dental.

16. http://www.amolca.com.ve/pdf/b002.pdf

17. http://www.dentef.es/pdf/circulareseinformes/sobredentaduras.pdf

ANEXOS

UNIVERSIDAD VERACRUZANA
FACULTA DE ODONTOLOGIA

Historia clínica de diagnostico

Fecha: _____
Médico tratante: _____

INFORMACION GENERAL

Nombre: _____ Edad:_____años. Sexo: _____
Domicilio: _____
Ocupación: _____ Teléfono: _____

1. Motivo de la consulta
_____
_____
_____
_____

A) Emergencia ( )
B) Alivio de molestias ( )
C) Revisión ( )
D) Otras causas ( )

2. Padecimiento actual
_____
_____
_____
_____

A) Inicio ( )
B) Evolución ( )
C) Estado actual ( )

3. Antecedentes familiares
_____
_____
_____
_____
_____
_____

A) Lugar de origen: _____
B) Higiene bucal: _____
C) Habitación: _____
D) Alcoholismo: _____
E) Alimentación: _____
F) Inmunizaciones: _____
G) Hábitos: _____

4. Antecedentes personales patológicos
_____
_____
_____
_____
_____

A) Fiebre eruptiva ( )
B) Fiebre reumática ( )
C) Anemias ( )
D) Tuberculosis ( )
F) Parasitosis ( )
G) Diabetes ( )
H) Hepatitis ( )
I) Padecimentos mentales ( )
J) Padecimentos cardíacos ( )
K) Padecimentos alérgicos ( )
L) Padecimentos hemorrágicos ( )
O) Otros ( )

5. Antecedentes quirúrgicos y traumáticos

_____

_____

_____

6. Pulso: _____ Presión: _____ Temperatura: _____

Respiraciones: _____ Grupo sanguíneo: _____

7. Examen de la articulación temporomandibular

_____

_____

_____

_____

_____

A) Dolor ( )

B) Chasquido ( )

C) Línea media ( )

D) Signos asociados ( )

8. Examen de los músculos

_____

_____

_____

_____

_____

A) Localización ( )

B) Tonicidad ( )

C) Difusión ( )

9. Examen de los tejidos blandos

_____

_____

_____

_____

_____

_____

_____

_____

_____

A) Ganglios submaxilares ( )

B) Labios ( )

C) Carrillos ( )

D) Paladar duro ( )

E) Paladar blando ( )

F) Región oro faríngea ( )

G) Lengua ( )

H) Piso de la boca ( )

I) Estructuras adyacentes ( )

PERIODONTOGRAMA

Apellidos: _____ **Nombre:** _____

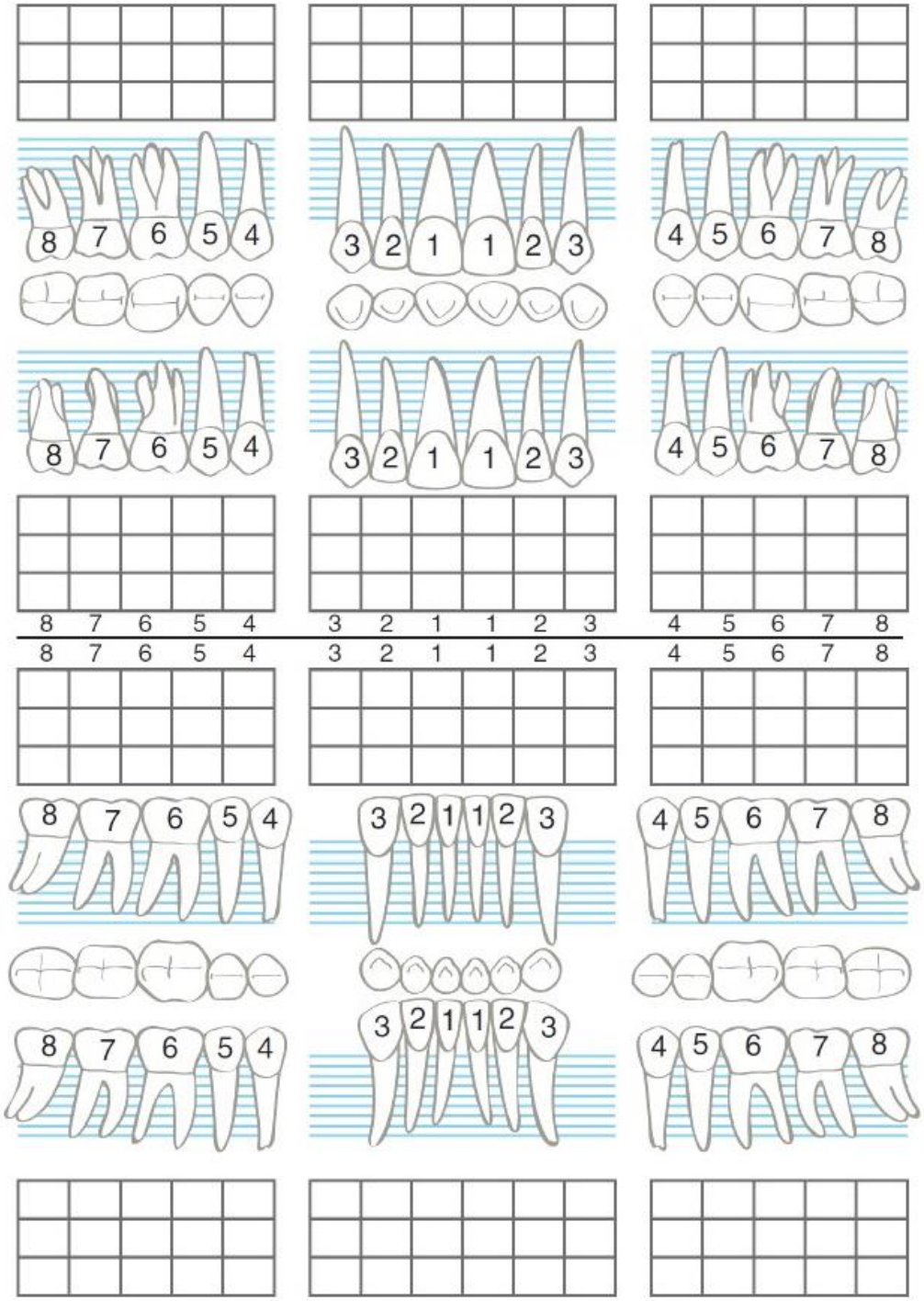

10. Estúdios radiográficos

_____
_____
_____
_____
_____
_____
_____
_____

ODONTOGRAMA

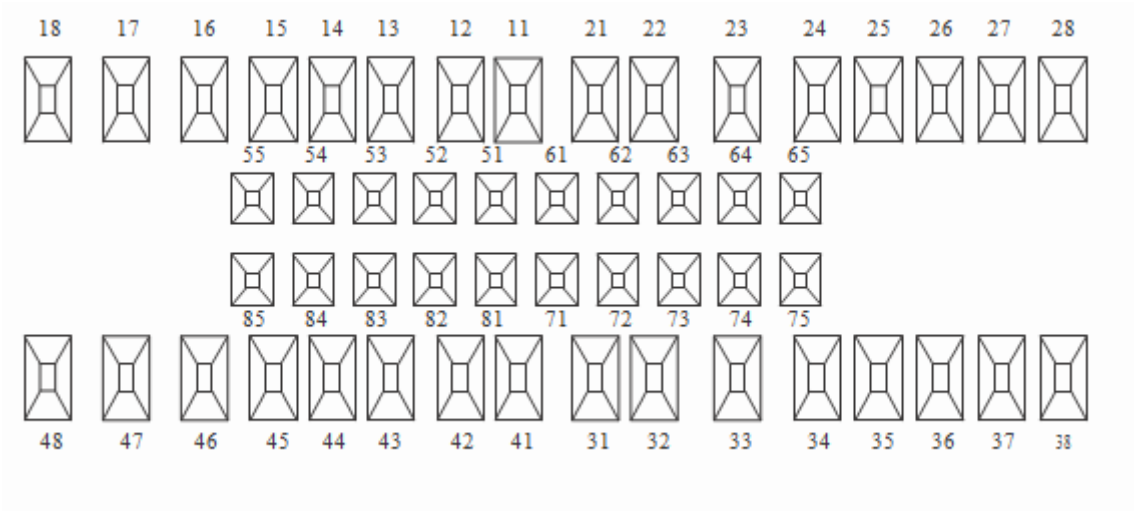

_____
Firma del paciente

RHEIN83® Srl CE 0476

Manufacturer: **Rhein83 Srl** - Via E. Zago, 10 - 40128 Bologna
Italy • Tel. +39 051-244510 • Fax +39 051-245238

Pivot FLEX - Pivot BLOCK - Pivot OT EQUATOR
Instruction for use

Device description and expected performance: the castable posts are used by the dentist to take an impression of the root canal. The titanium posts are used as direct attachments in the root canal. **Precautions:** it is dentist or the dental technician's exclusive competence the choice of suitable attachment for specific prosthetic project. **Safety and warranty:** Rhein'83's attachments and components are manufactured according to CE and US/FDA rules concerning medical devices' use. No undesired side effect have been lately know or reported. Basic warranty rules are current. **Storage, transportation and clearing:** store in a dry and clean place possibly into the original boxes. **Attention:** do not damage packaging during shipping. Product have no expiration date. The product is sold into a NON STERILE packaging, it's recommended to proceed with sterilization process of the metal parts by following the standard medical procedures (steam autoclave sterilization). All plastic parts (not castable) should be sterilized by cold sterilization using Benzalcynhydrin solution. **Technical support:** for technical support you can call at our phone number (show above) or e-mail to: gianni.storni@rhein83.it to consult a Certified Dental Technician or qualified dental professionals who can address you properly. You can also have more detailed info on Pivot Flex, Pivot Block and OT Equator pivot line by consulting our General Catalogue/Technical Manual and depliants. **Period care:** needs to be performed by dentists at least once a year or otherwise directed, replacing retentive caps to ensure proper retention and functionality of Pivot Flex, Pivot Block and OT Equator pivot line. **Patient's guidelines:** patients are suggested to follow carefully their dentists' advices and get proper periodical check ups. A good hygiene needs to be performed daily as per dentist' directions.

Technical Specs:
CASTABLE POSTS – Normal sphere Ø 2.5 mm (5 root lengths: mm 7, 9, 10, 12, 14) – micro sphere Ø 1.8 mm (3 root lengths: mm 7, 9, 10).
PIVOT FLEX – Normal swivel sphere Ø 2.5 mm (3 root lengths: mm 6.50, 7.50, 9). Use only with caps belonging to OT CAP line.
PIVOT BLOCK – normal fixed sphere Ø 2.5 mm (3 root lengths: mm 7, 9, 10) – micro fixed sphere Ø 1.8 mm (3 root lengths mm 7, 9, 10). Use only with caps belonging to the OT CAP line.
PIVOT OT EQUATOR – Different sizes TiN coated Posts: Ø1.8 h 10mm - Ø1.7 h 9mm - Ø1.4 h 7mm. Used with caps belonging to OT EQUATOR PROFILE line.
COPING COVER – Prefabricated ring made in over-casting alloy adaptable to any of the above mentioned types of posts.

Instruction for use:
CASTABLE POSTS – the impression of the root canal that the dentist sends to the laboratory contains the plastic post. Realize the stone model. Removes the post from the model and cuts off the sphere at the top of the post. They will replace it using a single castable sphere that will be mounted properly and in parallel with any other spheres that might be present in the same case. After wax up is completed, cast the cap using an hard metal alloy.
TITANIUM PIVOX FLEX + TiN WITH SWIVEL SPHERE – these posts are cemented directly into the root's canal and deliver retention in combination with the elastic retention caps snapping over the sphere. The inclination of the sphere is 7.5° in every direction; it reduces traumas during denture's insertion or removal.
TITANIUM PIVOT BLOCK WITH FIXED SPHERE – the dentist cements them directly into root's canal. If post's surface is left smooth and intact, it can be used as a temporary attachment, since it will be easily removed later on. If they need to be used as a permanent attachment, it is suggested to rough post's surface by making notches or sandblasting, before cementing; this will create undercuts for a permanent retentive surface.
PIVOT OT EQUATOR – cements the OT Equator Pivots directly into the root's canal, together with the retentive caps for single attachment function or use the OT Elastic Seeger system for the attachment of the bar.
For the preparation of the root's canal it is recommend the use of Mooser bur: ref. A01MOG bur is used for titanium posts Pivot Flex, Pivot Block, Pivot OT Equator and castable posts of the first three lengths; the A03MOG bur is used for castable posts of the last three lengths. Root canal preps as well as the choice of cement to be used, is up to the dentist.
COPING COVER: – is an accessory used to cast a sort of sealing lid in precious alloy to cover root's portion and fit perfectly the titanium post without removing it.

To avoid the quick loss of the performances of the Pivot Line Posts, replacement of the retentive caps once a year is suggested.

Any improper and/or hazardous procedure of Rhein'83 Pivot Line Posts not illustrated on manuals and instructions is to be considered at your own risk.

Legend for the symbols:

- Symbol for "Caution, see the instruction attached"
- Symbol for "Disposable"
- LOT Symbol for "Lot code"
- REF Symbol for "Batch code"
- Symbol for "Manufacturer"
- NON STERILE Symbol for "Non sterile"

EN

Mod. D150 rev.03
of 04/06/2012