Precisión en cirugía guiada por ordenador

Por Berta Carlevaris García[1] y Antonio Armijo Salto[2]

La tomografía axial computarizada (TAC) permite hacer una valoración exhaustiva de la anatomía del paciente y fabricar un dispositivo de cirugía guiada, lo cual a su ver permite implementar protocolos de cirugía mínimamente invasiva y la posterior carga inmediata. Este artículo presenta también un caso clínico resuelto mediante cirugía guiada por ordenador y provisionalización inmediata.

Introducción

La cirugía implantológica guiada por ordenador se puede definir como la realización precisa de un plan de tratamiento en base a un estudio de TAC que proporciona un conocimiento exhaustivo de la anatomía del paciente y que permite, mediante la fabricación de dispositivos de guiado personalizados, la transferencia precisa de la planificación a la boca del paciente, habilitando protocolos de cirugía mínimamente invasiva y prótesis prequirúrgica inmediata.

El Objetivo de este artículo es evaluar la precisión de la transferencia del plan de tratamiento virtual a la boca del paciente.

Cirugía implantológica guiada

El uso de tecnologías que generan modelos anatómicos en tres dimensiones a partir de una tomografía computarizada de cada paciente permite al cirujano oral o maxilofacial y al odontólogo rehabilitador determinar digitalmente la posición, longitud y diámetro ideal de los implantes respecto a la futura rehabilitación protésica ideal para cada caso. A partir de esta planificación virtual, se crea un modelo médico estereolitográfico (resina acrílica fotopolimerizable mediante láser) del maxilar y/o mandíbula del paciente, y se fabrica una férula quirúrgica estereolitográfica que permite colocar los implantes en boca en la posición planificada en la computadora.

Las guías quirúrgicas estereolitográficas contienen cilindros metálicos orientados en la misma trayectoria que los implantes planificados virtualmente. A través de estos tubos y con la férula quirúrgica posicionada en la boca del paciente, se realiza la secuencia de fresado y la colocación del implante, transfiriendo de esta manera la planificación del ordenador a la boca del paciente1.

La solicitud de guía se envía por Internet a la empresa fabricante y se recibe, a través de un servicio de mensajería, el modelo anatómico del maxilar y/o mandíbula estereolitográfico, con su correspondiente férula quirúrgica en el mismo material.

Este sistema también ofrece la posibilidad de fabricar prótesis inmediatas provisionales implantosoportadas mediante la colocación de los aditamentos protésicos correspondientes a cada fabricante de implantes sobre las férulas quirúrgicas y posterior vaciado de las mismas en escayola, obteniendo un modelo maestro sobre el cual el Técnico del laboratorio de prótesis dental confeccionará dicha prótesis provisional en resina acrílica antes de la intervención quirúrgica. Esta que será colocada y ajustada inmediatamente después de la colocación de los implantes en la boca sin necesidad de impresiones intraoperatorias.

Hay autores que estudiaron la precisión de las férulas quirúrgicas convencionales fabricadas en el laboratorio de prótesis dental a partir de la información obtenida del TAC, los modelos de escayola y los encerados diagnósticos2, obteniendo resultados satisfactorios. Sin embargo, cada vez hay más estudios que confirman la alta predictibilidad de los software de planificación

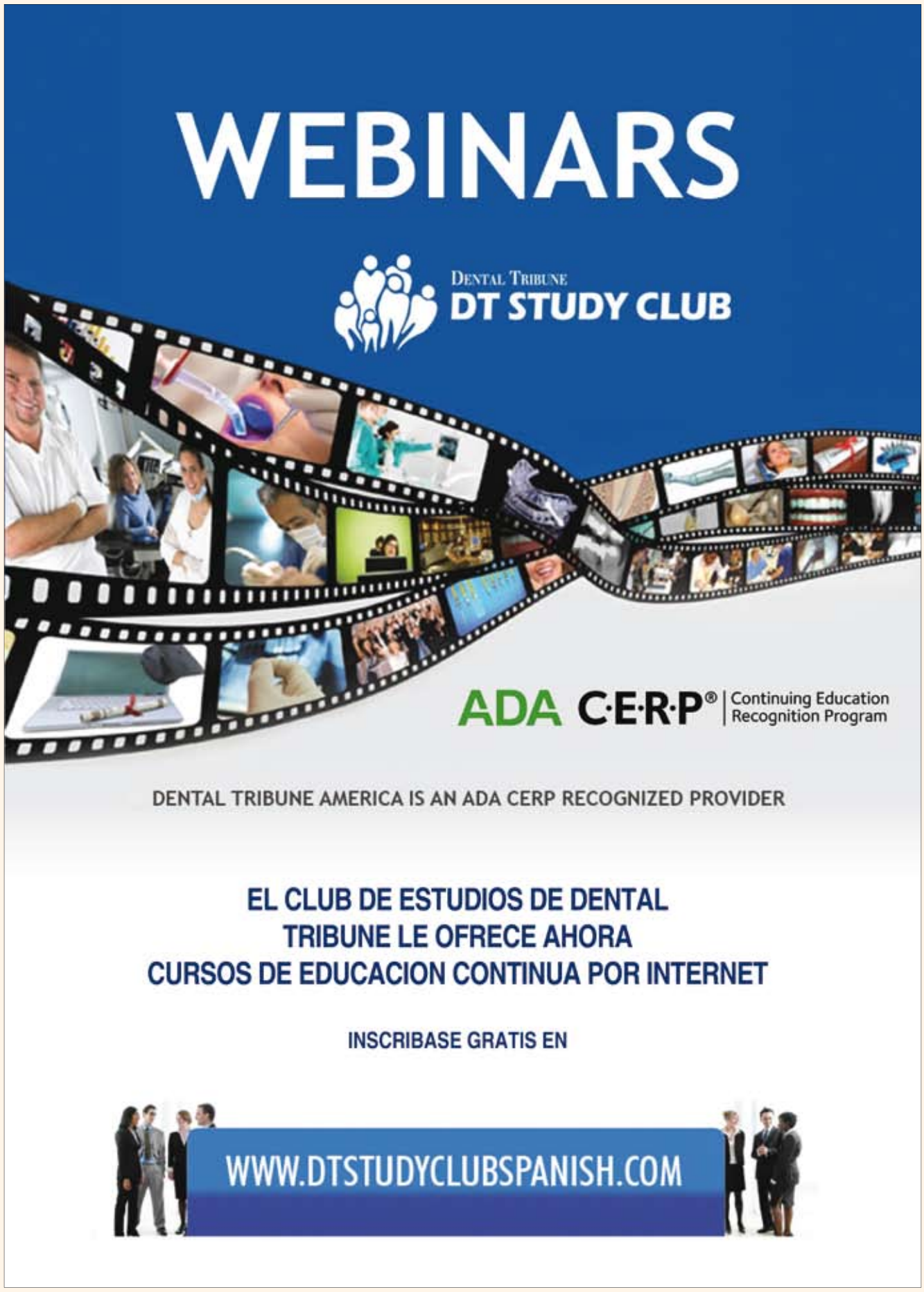

1. La Dra. Carlevaris García es Profesora colaboradora en la Institución Universitaria Mississippi.

2. El Dr. Armijo Salto es Profesor colaborador en la Institución Universitaria Mississippi.

Contacto: e-mail: b.carlevaris@gmail.com

© Museo del Louvre, París

El Duque asiste a la celebración del Giovedì grasso en la Piazzetta, de Francesco Guardi.

mediante modelos anatómicos 3D y la precisión entre el plan de tratamiento y la cirugía implantológica3.

Las principales ventajas descritas en la literatura se pueden resumir en las siguientes:

a) El paciente tiene la oportunidad de visualizar y opinar sobre el resultado final en boca del tratamiento implantológico. Pero no sólo ayuda a la comunicación con el paciente, sino también entre los miembros del equipo odontológico, como por ejemplo entre el cirujano y el prostodoncista4.

b) Las cirugías en la cavidad oral para la colocación y osteointegración de implantes dentales pueden ser más seguras y menos invasivas cuando se utilizan guías quirúrgicas individualizadas5.

c) El protocolo de cirugía guiada mediante el uso de sus consiguientes férulas esterolitográficas permite la fabricación de prótesis provisionales prequirúrgicas implantosoportadas para carga inmediata6.

d) La cirugía guiada por ordenador podría estar indicada para la colocación de implantes dentales en pacientes con atrofia severa de los rebordes alveolares maxilares, donde es difícil coordinar el posicionamiento de los implantes con la prótesis definitiva, evitando en algunos casos técnicas más complejas de regeneración ósea7.

e) La cirugía guiada permite realizar protocolos de cirugía mínimamente invasiva y carga inmediata con prótesis provisionales prefabricadas8.

f) Eliminación, en gran medida, de los errores debidos al operador9.

Entre las desventajas, cabe destacar:

a) Mayor recalentamiento óseo y mayor cantidad de polvo de hueso en los lechos para los implantes resultante de la osteotomía, por peor irrigación del suero salino frío intraoperatorio, ya que las férulas quirúrgicas actúan como barrera, lo cual podría afectar negativamente el proceso de osteointegración10.

b) Todos los sistemas dirigidos deben trabajar con prolongación adicional. La combinación de la prolongación y la longitud del implante da como resultado la necesidad de instrumentos más largos. Esto puede entrar en conflicto con la distancia interoclusal existente. Por lo tanto, la evolución futura podría incluir la miniaturización del instrumental quirúrgico y la simplificación de la secuencia de fresado11.

c) Período de aprendizaje: el operador ha de ser un cirujano experto, ya que una mala planificación en el software puede tener consecuencias clínicas graves12.

Cirugía implantológica oral mínimamente invasiva

La cirugía transgingival es un procedimiento cerrado en el cual el implantólogo no puede visualizar directamente el campo quirúrgico in situ y, por lo tanto, no tiene posibilidad de evaluar correctamente las dimensiones óseas ni las posibles variaciones anatómicas, pudiendo aparecer complicaciones intraoperatorias como la perforación de las corticales óseas linguales o vestibulares, o daños críticos de estructuras anatómicas como los senos maxilares, el nervio dentario inferior o el foramen mentoniano. La violación de estas áreas anatómicas, puede conducir a complicaciones postoperatorias importantes como la pérdida sensorial permanente, infección o fracaso de los implantes colocados13 .

Por lo tanto, la cirugía implantológica oral mínimamente invasiva, transgingival o sin colgajo, puede ser un candidato ideal para la cirugía guiada por ordenador, aprovechando las ventajas que ofrecen la tomografía computerizada, los modelos anatómicos 3D e impulsada por la planificación por ordenador en base a la prótesis implantosoportada final y a la posibilidad de fabricar férulas quirúrgicas estereolitográficas para la colocación de los implantes, evitando daños estructurales y anatómicos o complicaciones postoperatorias14 .

Por último, no hay que olvidar que para poder realizar cirugía implantológica mínimamente invasiva guiada por ordenador es necesario proporcionar al fabricante un modelo de escayola del paciente para que la empresa de software de planificación pueda añadir al modelo anatómico 3D los perfiles blandos.

Caso clínico

Mujer de 66 años de edad, en buen estado de salud, no fumadora, acudió a consulta por molestias en la región anterosuperior del maxilar en febrero de 2010.

Tras la exploración clínica y radiológica, se observó fractura radicular en las piezas 11 (incisivo central superior derecho) y 23 (canino superior izquierdo), lo cual imposibilitaba la restauración de dichas piezas e indicaba su extracción y posterior rehabilitación (Figs. 1 a 3).

Expectativas y decisiones

La paciente quería una solución estética, rápida, a poder ser mínimamente invasiva y con carga inmediata. Había tenido una mala experiencia en el pasado tras la pérdida de varias piezas superiores e inferiores y su posterior sustitución por implantes, sufriendo un doloroso postoperatorio, portando prótesis parcial removible (PPR) durante un largo período de osteointegración.

Por la complejidad del caso, sector estético, dientes e implantes adyacentes y la dificultad inherente a la colocación de implantes postextracción, optamos por realizar la intervención mediante cirugía mínimamente invasiva guiada por ordenador.

Fig. 1. Radiografía panorámica inicial.

Fig. 2. y 3 Radiografía periapical de la pieza 11. y 23

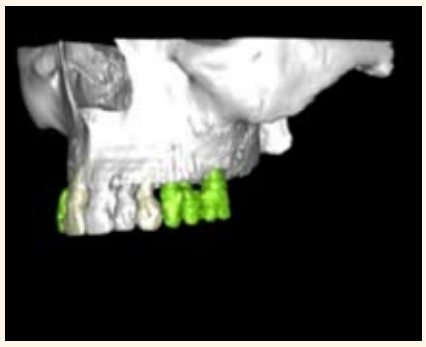

Fig. 4. Modelo 3D inicial.

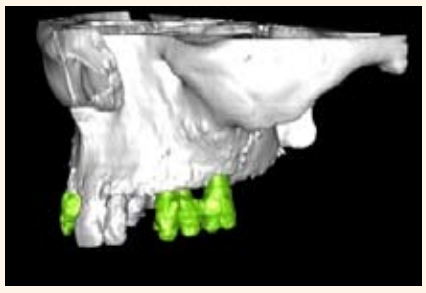

Fig. 5. Modelo 3D con extracciones virtuales.

Fig. 9. Exodoncias.

Fig. 10. Posicionamiento de la férula.

Fig. 11. Fresa iniciación en pieza 11.

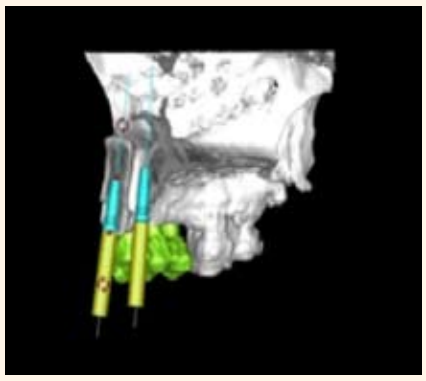

Fig. 7. Colocación virtual de implantes.

Fig. 12. Fresa de iniciación 23.

Fig. 16. Inserción de implante en 23.

Fig. 16. Inserción de implante en 23.

Fig. 15. Inserción de implante en 11.

Fig. 16. Inserción de implante en 23.

Fig. 17. Implantes colocados.

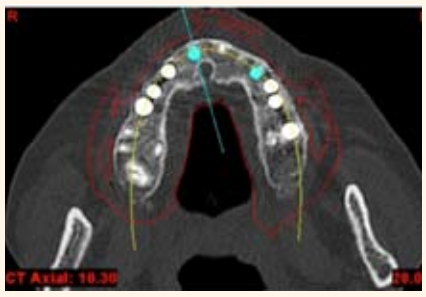

Fig. 6. Corte axial de la planificación.

Fig. 18. Retirada de guía quirúrgica.

Fig. 19. Provisionalización.

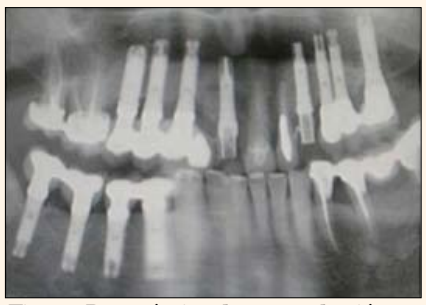

Fig. 20. Panorámica de comprobación.

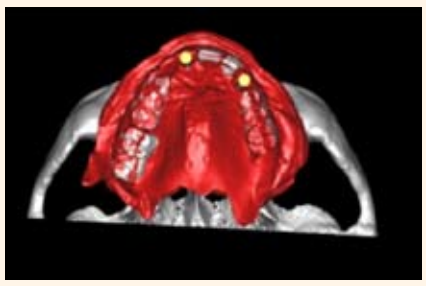

Fig. 8. Comprobación de perfiles de emergencia.

Plan de tratamiento

1. Extracción de las piezas 11 y 23
2. Colocación guiada de implantes con carga inmediata en las posiciones 11 y 23
3. Alargamiento coronario de la pieza 21
4. Coronas Procera® Zirconio en las piezas 11, 21 y 23

El plan de tratamiento, y el diseño y confección de la guía quirúrgica estereolitográfica, fue realizado con el software Simplant® (Figs. 4 a 8).

Intervención quirúrgica

La colocación de los implantes y carga inmediata se llevo a cabo con el sistema de cirugía guiada NavigatorTM, siguiendo los siguientes pasos (de izquierda a derecha y de arriba a bajo) (Figs. 9 a 21):

Conclusión

La literatura científica y el caso clínico aquí expuesto confirman que la cirugía guiada por ordenador para la colocación de implantes es segura. No obstante, el operador debe ser experimentado y se deben respetar unas distancias de error mínimas entre la posición espacial planificada del implante en la cavidad oral y las estructuras anatómicas sensibles.

Recursos

• Institución Mississippi: www.ium.es DT

Referencias

1. Sarment DP, Sukovic P, Clinthorne N. Accuracy of implant placement with a stereolithographic surgical guide. Int J Oral Maxillofac Implants. 2003 Jul-Aug;18(4):571-7.
2. Barnea E, Alt I, Kolerman R, Nissan J. Accuracy of a laboratory-based computer implant guiding system. Oral Surg Oral Pathol Oral Radiol Endod. 2010 May;109(5):e6-e10.
3. Schneider D, Marquardt P, Zwahlen M, Jung RE. A systematic review on the accuracy and the clinical outcome of computer-guided template-based implant dentistry. Clin Oral Implants Res. 2009 Sep;20 Suppl 4:73-86.
4. Ganz SD. Presurgical planning with CT-derived fabrication of surgical guides. J Oral Maxillofac Surg. 2005 Sep; 63:59-71 (Suppl 2).
5. Garg AK. Surgical templates in implant dentistry. Dent Implantol Update. 2006 Jun;17(6):41-4.
6. Bedrossian E. Laboratory and prosthetic considerations in computer-guided surgery and immediate loading. J Oral Maxillofac Surg. 2007 Jul;65(7 Suppl 1):47-52.
7. Peñarrocha M, Boronat A, Carrillo C, Albalat S. Computer-guided implant placement in a patient with severe atrophy. J Oral Implantol. 2008;34(4):203-7.
8. Malo P, de Araujo Nobre M, Lopes A. The use of computer-guided flapless implant surgery and four implants placed in immediate function to support a fixed denture: preliminary results after a mean follow-up period of thirteen months. J Prosthet Dent. 2007 Jun;97(6 Suppl):S26-34.
9. Valente F, Schiroli G, Sbrenna A. Accuracy of computer-aided oral implant surgery: a clinical and radiographic study. Int J Oral Maxillofac Implants. 2009 Mar-Apr;24(2):234-42.
10. Yong LT, Moy PK. Complications of computer-aided-design/computer-aided-machining-guided (NobelGuide) surgical implant placement: an evaluation of early clinical results. Clin Implant Dent Relat Res. 2008 Sep;10(3):123-7.
11. Wittwer G, Adeyemo WL, Schicho K, Gigovic N, Turhani D, Enislidis G. Computer-guided flapless transmucosal implant placement in the mandible: a new combination of two innovative techniques. Oral Surg Oral Med Oral Pathol Oral Radiol Endod. 2006 Jun;101(6):718-23.
12. Amorfini L, Storelli S, Romeo E. Immediate loading of a fixed complete denture on implants placed with a bone supported surgical computer planned guide: case report.J Oral Implantol. 2010 Jun 21.
13. Widmann G, Zangerl A, Keiler M, Stoffner R, Bale R, Puelacher W. Flapless implant surgery in the edentulous jaw based on three fixed intraoral reference points and image-guided surgical templates: accuracy in human cadavers. Clin Oral Implants Res. 2010 Aug;21(8):835-41.
14. Van Steenberghe D, Glauser R, Blombäck U, Andersson M, Schutyser F, Pettersson A, Wendelhag I. A computed tomographic scan-derived customized surgical template and fixed prosthesis for flapless surgery and immediate loading of implants in fully edentulous maxillae: a prospective multicenter study. Clin Implant Dent Relat Res. 2005;7 Suppl 1:S111-20.

Fig. 21. Prótesis terminada (durante el período de osteointegración se realizó alargamiento coronario de la pieza 21).