Dr. Pedro Ariño Rubiato
Médico estomatólogo. Diplomado en Estética Dental.

Dra. Leticia Ariño Domingo
Odontóloga. UCM

Restauración semidirecta con composite

Resumen
La demanda de restauraciones estéticas, incluso en el sector posterior, es cada vez mayor. Presentamos un caso clínico de una restauración semidirecta de composite realizada in vitro en un primer molar superior de acrílico, la restauración es una incrustación tipo inlay que se fabrica mediante la técnica extraoral y hacemos una revisión de la literatura para intentar conocer los aspectos más importantes de la técnica semidirecta como indicaciones, características y pasos a seguir.
Palabras clave: Resin composite, semidirect technique, silicone model.

Introducción
En el número 173 de Gaceta Dental de 2006, presentábamos un trabajo sobre restauraciones semidirectas con composites. Siete años más tarde hacemos una revisión de este mismo tema sobre un caso clínico.

La demanda de restauraciones estéticas, incluso en los dientes posteriores, es cada vez mayor. Los pacientes se niegan a las restauraciones de amalgama y a las restauraciones de oro, a pesar de las excelentes propiedades de estos materiales. Las alternativas estéticas son los composites directos, incrustaciones de resina compuesta e incrustaciones de cerámica. Las restauraciones adheridas requieren un uso adecuado de la técnica y el conocimiento sobre los complejos mecanismos de unión (1).

Las técnicas restauradoras del sector posterior se pueden clasificar, según Dietchi y Holtz, en:

- Directas
- Semidirectas
- Indirectas

Esta clasificación la realizamos en función de una serie de características (2):

1. Número de citas: las técnicas directas y semidirectas sólo necesitan una única sesión, mientras que las indirectas necesitan como mínimo dos sesiones por la necesidad de remitir el trabajo a un laboratorio prótesico.

2. Número de pasos intra y extraorales: los pasos extraorales nos permiten mejor control visual y, sobre todo, poder mejorar la polimerización de las resinas compuestas, miminizando la contracción de polimerización.

3. Necesidad de utilizar un laboratorio de prótesis dental: el principal inconveniente es el encarecimiento de la restauración, a cambio de una mejor morfología y una mejor conversión de las resinas y la posibilidad de emplear porcelanas, con un comportamiento clínico mejor en muchos de sus parámetros.

4. Tipo recubrimiento coronario:
   - **Inlay:** restauración estrictamente intracavitaria, sin recubrir ninguna cúspide.
   - **Onlay:** restauración estrictamente extracavitaria, con algún recubrimiento cuspídeo.
   - **Overlay:** restauración con envolvimiento de todas las cúspides. Sería la máxima expresión de las restauraciones adhesivas. Es más conservadora que la corona dental convencional y presenta mejores propiedades de biocompatibilidad al ser una restauración supra gingival.
   - **Corona completa:** recubriendo de todas la estructura dental, con o sin reconstrucción coronaria previa.

La elección de una técnica u otra va a depender de los siguientes criterios (2):

1. Patrón de desgaste de la dentición del paciente y presencia de hábitos parafuncionales.
2. Tamaño de la restauración y localización del margen en esmalte, en dentina y/o cemento radicular.
3. Número de restauraciones y su localización en la arcada. No tiene la misma sobrecarga una clase I en un premolar que una gran reconstrucción en un primer premolar inferior.
4. Antagonista, diente natural o restauración (resina, composite y, sobre todo, grandes restauraciones de porcelana, que son mucho más agresivas).
5. Prioridad de la estética para el paciente. Si no es prioritaria, en algunas ocasiones, la mejor elección sigue siendo materiales no estéticos, como son, tanto las

restauraciones de amalgama de plata adherida, las orificaciones y las incrustaciones de oro colado, sobre todo, en restauraciones de molares del maxilar superior.

6. Factores económicos. Hoy día con motivo del momento de crisis en el que vivimos, muchos pacientes se inclinan por tratamientos más económicos, evitando las técnicas indirectas que suponen mayores costes.

Restauraciones semidirectas

Desarrolladas por Mörmann y Blankenau, en 1983 y 1984, respectivamente.

Son aquellas que reúnen las siguientes características:

- Necesitan una única sesión.
- Realizamos pasos tanto intraorales como extraorales.
- No necesitamos tomar impresiones de la arcada antagonista, ni positivarlas.
- No necesitamos la colaboración del laboratorio de prótesis dental.
- No necesitamos realizar ni colocar provisionales.
- Las empleamos para cavidades de número limitado, que tienen mayor tamaño que en las técnicas directas y que, incluso, llegan a sobrepasar la unión amelocementaria.

Caso clínico

Presentamos un caso clínico de una restauración semidirecta de composite realizada in vitro en un primer molar superior de acrílico. La restauración es una incrustación tipo inlay que se fabrica con técnica extraoral. El matiz interesante de este enfoque terapéutico es la fabricación de la incrustación sobre un modelo, es decir, fuera de boca. Realizamos una cavidad simulando una caries profunda que penetra en cámara pulpar. Tras realizar tratamiento de conductos, comenzamos la preparación cavitaria obteniendo una cavidad con anchura y volumen adecuados para la técnica semidirecta **(figura 1)**. Colocamos cemento de vídrio ionómero en la entrada de la cámara pulpar, para sellar y evitar la contaminación bacteriana **(figura 2)**. El siguiente paso consiste en fabricar un modelo de trabajo elaborado con silicona de fraguado rápido. Para ello, realizamos un grabado selectivo de la dentina para sellarla en el procedimiento de toma de impresión. Evitamos grabar el esmalte, que realizaremos en una segunda fase. Grabamos con ácido ortofosfórico al 37% quince segundos la dentina **(figura 3)**. Lavamos entre veinticinco y treinta segundos y aplicamos adhesivo dentinario, restregándolo por la dentina para que penetre por los tubulillos dentinarios **(figu-**

Figura 1. Preparación cavitaria.

Figura 3. Grabado selectivo de la dentina para sellarla en los procedimientos de toma de impresión.

Figura 2. Colocación del cemento de vídrio ionómero en la entrada de cámara pulpar, para sellar y evitar contaminación bacteriana.

Figura 4. Aplicación del adhesivo dentinario.

ra 4). Aplicamos aire diez segundos a una distancia de 10-15 centímetros y fotopolimerizamos el adhesivo dentinario tiempo suficiente, veinte segundos **(figura 5)**. Colocamos composite fluido de bajo estrés de contracción, como es el X-TRA Base de Voco y el SDR de la casa Dentsply; para restablecer parte de la dentina perdida **(figura 6)**; y fotopolimerizamos **(figura 7)**. Tomamos la impresión de la pieza con alginato **(figura 8)** y lo positivamos con silicona para obtener un modelo elástico de la pieza a restaurar, en este caso empleamos la nueva silicona de la casa Voco, que viene en un estuche completo para la técnica, Grandio® So Inlay System **(figura 9)** y obtenemos el modelo de silicona **(figura 10)**. El siguiente paso es la fabricación de la incrustación de composite de nanorrelleno. Colocamos una fina capa de composite fluido de bajo estrés de contracción como fondo cavitario, de un espesor de un milímetro como máximo, y fotopolimerizamos **(figura 11)**. Creamos una concha proximal de composite con matriz parcial de acetato y, a continuación, seguimos la técnica de las esferas cuspídeas para la obturación de la restauración sobre el modelo **(figura 12)**. Sellamos los espacios con composite fluido y fotopolimerizamos **(figura 13)**. Obtenemos la incrustación, la extraemos del modelo y maquillamos los surcos con tinte marrón, creamos áreas de hipocalcificación con tinte blanco, glaseamos y pulimos con pastas de pulir composites **(figura 14)**. Terminada la restauración en el modelo de trabajo se prueba en boca antes de cementar para comprobar la excelente adaptación y ajustamos la oclusión con papel de articular, rebajando, si es necesario, los puntos de la restauración que interfieran con la oclusión. Por último, realizamos el procedimiento de posfraguado y cementamos la incrustación, grabando esmalte y dentina con ácido ortofosfórico, lavamos y secamos, colocamos adhesivo y luego el cemento de resina **(figura 15)**.

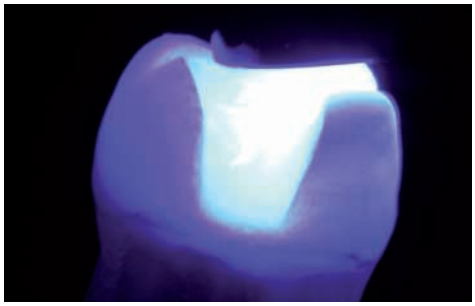

Figura 5. Fotopolimerización del adhesivo dentinario.

Figura 6. Colocación de composite fluido de bajo estrés de contracción para restablecer la dentina perdida.

Figura 7. Fotopolimerización.

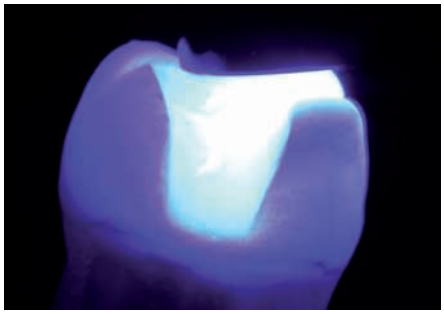

Figura 8. Impresión de la pieza con alginato.

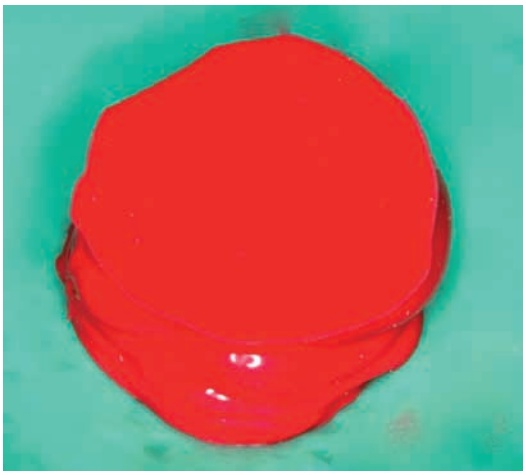

Figura 9. Positivado en silicona para obtener un modelo elástico de la pieza a restaurar.

Figura 10. Modelo de silicona obtenido.

Figura 11. Colocación de una fina capa de composite fluido, como fondo cavitario y se polimeriza.

Figura 12. Creación de una concha proximal con matriz parcial, y obturación mediante la técnica de esferas cuspídeas.

Figura 13. Sellado de los espacios con composite fluido.

Figura 14. Incrustación de composite.

Figura 15. Cementación de la incrustación con cemento de resina.

Discusión

Si revisamos la literatura encontramos estudios que sugieren que al menos el 60% de las restauraciones de composite tienen una duración de más de 10 años si los materiales son aplicados correctamente. Paciente, operador, materiales empleados y factores relacionados con el diente a obturar pueden tener influencia sobre la supervivencia de las restauraciones de resina compuesta (3).

Cuando las dimensiones o la extensión de la cavidad hacia la unión amelocementaria contraindican un método de obturación directo y cuando un único diente o un número limitado de dientes están implicados al mismo tiempo, las técnicas semidirectas tienen la máxima indicación. Hay que tener en cuenta que las indicaciones para las restauraciones de composite intraorales están limitadas a los dientes más accesibles y preferiblemente a cavidades de una o dos superficies (4).

Estudios sobre las técnicas directas para restauración del sector posterior, basadas en incrustaciones y restauraciones de composite convencionales, demuestran que la técnica de incrustación directa no tiene ninguna ventaja clínica respecto al rendimiento (5). En cuanto al rendimiento clínico y el análisis marginal de incrustaciones cerámicas, en comparación a las incrustaciones de composite, sólo han sido detectadas pequeñas diferencias entre los dos sistemas de cementación (6-8).

El motivo para la utilización de técnicas semidirectas es proporcionar al paciente los beneficios de las restauraciones cementadas sin el coste de las incrustaciones intra o extracoronarias indirectas realizadas en laboratorio (4). Esto hace que

dichas restauraciones sean de particular interés en pacientes jóvenes con caries importantes que afectan a pocos dientes, para los que podría evitarse una solución protésica durante un período de tiempo suficiente con una inversión razonable (9).

Hay que insistir en que la contracción de polimerización nunca puede ser totalmente controlada mediante los métodos de obturación directa, y la adaptación y el sellado marginal son, por tanto, menos satisfactorios que en las restauraciones cementadas, teniendo en cuenta las indicaciones mencionadas antes. Esta afirmación es verdadera al menos para los adhesivos actuales y en tanto que los materiales sin contracción no estén disponibles. Además, los métodos de restauración directa son clínicamente muy exigentes, especialmente conseguir los contornos y los contactos adecuados en las restauraciones de clase II directas (4). Hay estudios que demuestran que los inlays de composite y las restauraciones de composite directas en dientes posteriores tienen resultados satisfactorios, sin embargo, las incrustaciones indirectas muestran una forma anatómica significativamente mejor que las técnicas directas de resina (1, 10).

Estas preocupaciones han llevado al desarrollo de las técnicas semidirectas para mejorar la calidad de las grandes restauraciones de clase I y II. Este grupo de técnicas restauradoras incluyen sólo las que pueden llevarse a cabo en la consulta dental, con pasos intra y extraorales (4). Estudios realizados indican que no hay diferencias significativas entre restauraciones de composite directa y semidirecta en cavidades de tamaño medio en los dientes posteriores con respecto al rendimiento clínico y la adaptación marginal de más de 3,5 años (11).

Características de la técnica semidirecta (2):

1. Única sesión, con pasos tanto intraorales como extraorales.
2. No necesitamos impresiones arcada antagonista, ni necesitamos provisionales. No necesitamos la colaboración del laboratorio de prótesis dental.
3. Mejor fotocurado y menor contracción.
4. Más económicas que las indirectas.
5. Rentabilizamos nuestro gabinete.

Técnicas semidirectas (4):

Encontramos tres técnicas que serán indicadas dependiendo de las condiciones clínicas de cada caso.

1. Incrustaciones intra y extracoronarias de composite intraoral: en cavidades grandes de clases I y II de dos superficies.
2. Incrustaciones intra y extracoronarias de composite extraorales: para cavidades grandes de clase I y II cuyo acceso es más difícil.
3. Incrustaciones intra y extracoronarias cerámicas de CAD/CAM: pueden aplicarse a todas las situaciones, siempre que la videocámara pueda ser situada correctamente y el dique de goma esté bien colocado para exponer los márgenes de la cavidad.

Nos interesa que el material de impresión tenga un tiempo de fraguado rápido y una alta rigidez.

La técnica clásica se realiza con impresión con silicona de condensación y positivado con silicona de adición. Una variante es positivar con dos siliconas de adición: la estructura dentaria con una silicona trasparente; y como base una silicona rígida (las denominadas BITE: de registro de mordida).

Pero una variante válida es el uso como material de impresión de alginato.

La técnica de incrustación intracoronaria de composite extraoral es la que ultilizamos en el caso clínico.

En el caso clínico que se presenta utilizamos el alginato. Es un material de fraguado rápido y de precisión suficiente para esta técnica, sin embargo, sólo se podrá utilizar en ausencia de retenciones y espacios interproximales estrechos que podrían provocar el desgarro del material de impresión al retirar la cubeta de la boca (4).

Al realizar la preparación sobre un modelo elástico de silicona es posible realizar pequeñas retenciones en el interior de la preparación (4).

El procedimiento de posfraguado se puede realizar en un horno especial. Este procedimiento permite alcanzar en pocos minutos una tasa de conversión de la resina óptima, asegurando la estabilidad dimensional (4). También tenemos aparatos de polimerización extraoral, como el Indivo Light Box de Voco, para mejor curado.

Si es necesario, la anatomía oclusal y los contactos proximales pueden ajustarse fuera de boca (4).

BIBLIOGRAFÍA

1. **Manhart J, Neuerer P, Scheibenbogen-Fuchsbrunner A, Hickel R.** Three-year clinical evaluation of direct and indirect composite restorations in posterior teeth. J Prosthet Dent 2000; 84: 289-96.
2. **Ariño P.** Restauraciones semidirectas con composites en el sector posterior. Gaceta Dental. 09 2006; 173: 120-34.
3. **Kubo S.** Longevity of resin composite restorations. Jpn Dent Sci Rev. 2011; 47: 43-55.
4. **Dietschi D, Spreafico R.** Restauraciones adhesivas no metálicas. Conceptos actuales para el tratamiento estético de los dientes posteriores. 1ª edición. Ed Masson. Madrid, 1998.
5. **Wassell R, Walls A, McCabe J,** Direct composite inlays versus conventional composite restorations: 5-year follow-up. J Dent. 2000; 28: 375-82.
6. **Krämer N, Reinelt C, Richter G, Frankenberger R.** Four-year clinical performance and marginal analysis of pressed glass ceramic inlays luted with ormocer restorative vs. conventional luting composite. J Dent. 2009; 37: 813-19.
7. **Magne P, Schlichting LH, Maia HP, Baratieri LN.** In vitro fatigue resistance of CAD/CAM composite resin and ceramic posterior occlusal veneers. J Prosthet Dent. 2010; 104: 149-57.
8. **Rocca GT, Krejci I.** Bonded indirect restorations for posterior teeth: from cavity preparation to provisionalization. Quintessence Int. 2007; 38: 371-79.
9. **Van Dijken J.** Direct resin composite inlays/onlays: an 11 year follow-up. J Dent. 2000; 28: 299-6.
10. **Scheibenbogen-Fuchsbrunner A, Manhart J, Kremers L, Kunzelmann K, Hickel R.** Two- year clinical evaluation of direct and indirect composite restorations in posterior teeth. J Prosthet Dent. 1999; 82: 391-7.
11. **Spreafico R, Krejci I, Dietschi D.** Clinical performance and marginal adaptation of class II direct and semidirect composite restorations over 3.5 years in vivo. J Dent. 2005; 33: 499-7.