UNIVERSIDAD DE GUAYAQUIL

FACULTAD PILOTO DE ODONTOLOGÍA

TRABAJO DE GRADUACIÓN PREVIO A LA OBTENCIÓN DEL TÍTULO DE ODONTOLOGO

TEMA:

“Interrelación de la endodoncia con la prótesis fija en dientes sin corona clínica”

AUTOR:

Jorge Stuard Acosta Toledo

TUTOR:

Dr. Carlos Echeverría Bonilla

Guayaquil, Junio de 2013

CERTIFICACION DE TUTORES

En calidad de tutor del trabajo de investigación:

Nombrados por el Honorable Consejo Directivo de la Facultad Piloto de Odontología de la Universidad de Guayaquil.

CERTIFICAMOS

Que hemos analizado el trabajo de graduación como requisito previo para optar por el Titulo de tercer nivel de Odontólogo.

El trabajo de graduación se refiere a:

"Interrelación de la endodoncia con la prótesis fija en dientes sin corona clínica"

Presentado por:

Jorge Stuard Acosta Toledo **0920872938**

TUTORES

DR. CARLOS ECHEVERRÍA B.	**DRA. ELISA LLANOS R. MSc**
TUTOR ACADÉMICO	**TUTOR METODOLÓGICO**

DR. WASHINGTON ESCUDERO DOLTZ MSc
DECANO

Guayaquil, Junio de 2013

AUTORIA

Los criterios y hallazgos del trabajo responden a la propiedad intelectual del autor

Jorge Stuard Acosta Toledo

0920872938

AGRADECIMIENTO

Este trabajo se lo agradezco a Dios, que me ha permitido cumplir esta meta muy importante en mi vida.

A mi madre Lcda. Nelly Toledo quien con su esfuerzo me ha sacado adelante, apoyándome día a día. Por su gran esfuerzo he cumplido y hemos logrado llegar a la meta.

Agradeciendo también al Dr. Carlos Echeverría quien me ayudado y me ha animado a seguir adelante brindándome sus conocimientos e ilustrándome cada día.

DEDICATORIA

Le dedico este trabajo a Dios.

A mis hijos Dyllam, Bruce Acosta y mi bebe que esta en camino, quienes son mi mayor inspiración, esforzándome cada día por ser un buen padre y un ejemplo para ellos.

Cada minuto en este largo caminar ha sido dedicado a ustedes porque creo que son una de las mayores bendiciones que Dios me ha regalado, les agradezco su paciencia y el tiempo que les robe por cumplir esta meta y decirles que los amo.

INDICE GENERAL

Contenidos	Pág.
Carátula	
Carta de aceptación de tutores	I
Autoría	II
Agradecimiento	III
Dedicatoria	IV
Índice General	V
Introducción	1
CAPÍTULO I	
EL PROBLEMA	
1.1 Planteamiento del problema	3
1.2 Preguntas de investigación	3
1.3 Objetivos	3
1.3.1 Objetivo General	3
1.3.2 Objetivos Específicos	4
1.4 Justificación	4
1.5 Viabilidad	4
CAPÍTULO II	
MARCO TEORICO	
Antecedentes	5
2.1 Fundamentos teóricos	6
2.1.1 Interrelación de la endodoncia con la P. Fija	6
2.1.2 Métodos de remoción de gutapercha	19
2.1.2.1 Método Químico	19

INDICE GENERAL

Contenidos Pág.

2.1.2.2 Método térmico 19

2.1.2.3 Método Mecánico 20

2.1.3 Vaciamiento del conducto 20

2.1.3.1 Nuevo tratamiento Endodontico 22

2.1.3.2 Vaciamiento del conducto con pastas 23

2.1.3.3 Vaciamiento del conducto con gutapercha 23

2.1.3.4 Vaciamiento del conducto con conos de plata 25

2.1.3.5 Vaciamiento del conducto con instrumentos 25

2.1.3.6 Vaciamiento del conducto con retenedores 26

2.1.4 Complicaciones durante el vaciado del conducto 27

2.1.4.1 Precisión del margen protésico 29

2.1.5 Protocolos clínicos 30

2.1.6 Restauraciones del remanente radicular 31

2.1.6.1 Principios para la instalación de poste 32

2.1.6.2 Retención y resistencia 33

2.1.6.3 Pronostico para dientes endodonticos 34

2.1.6.4 Tipos de postes 34

2.1.6.5 Selección de postes 35

2.1.6.6 Postes estéticos 37

2.1.6.7 Adhesión del poste a la dentina radicular 38

2.1.6.8 Confección del núcleo 38

2.1.7 Consideraciones finales 39

2.2 Elaboración de Hipótesis 39

INDICE GENERAL

Contenidos	Pág.
2.3 Identificación de las variables	39
Variable Independiente	39
Variable dependiente	40
2.4 Operalización de las Variables	41
CAPÍTULO III	
METODOLOGÍA	
3.1 Lugar de la investigación	42
3.2 Periodo de la investigación	42
3.3 Recursos Empleados	42
3.3.1 Recursos Humanos	42
3.3.2 Recursos Materiales	42
3.4 Universo y muestra	42
3.5 Diseño de la investigación	43
3.6 Método de investigación	43
3.7 Análisis de los resultados	44
CAPÍTULO IV	
CONCLUSIONES Y RECOMENDACIONES	
4.1 Conclusiones	45
4.2 Recomendaciones	45
Bibliografía	46
Anexos	48

INTRODUCCION

Este trabajo tiene su importancia ya que es de vital importancia para el odontólogo lograr una adecuada interrelación entre la prótesis a instalar y el periodonto, de tal manera que siempre se mantenga la salud periodontal durante y después al tratamiento rehabilitador. Se requiere entre otras aspectos para preservar la salud periodontal, que la prótesis posea contornos anatómicos adecuados, textura superficial lisa (superficie bien pulida) y una exactitud de adaptación cervical dentro de los límites considerados clínicamente aceptables. Para lograr esto último es necesario conocer la importancia del sellado marginal así como aspectos sobre la línea de terminación.

Tiene como propósito dar a conocer que un diente que ha sufrido un tratamiento endodontico tiene algunas características que lo diferencian de los dientes vitales y que influyen sobre la restauración. La primera diferencia importante es que en el diente endodonciado, tenemos la posibilidad de utilizar el conducto radicular para ayudarnos en la restauración, ya sea para apoyar la retención o para mejorar la simbiosis entre la corona dentaria restaurada y la raíz.

Por otro lado, el diente desvitalizado pierde el efecto biológico que la pulpa ejerce sobre la dentina y que, al final, se traduce en una perdida de elasticidad que poco a poco va haciendo al diente mas sensible a la fractura. Una tercera característica del diente endodonciado es que, por lo general, presenta una importante destrucción de la corona dentaria, ya sea por el proceso que dio origen a la necesidad de realizar un tratamiento de conductos o simplemente por la tendencia actual a hacer aperturas camerales muy amplias para facilitar la instrumentación. La conservación de los rebordes marginales es muy importante para evitar las fracturas coronarias. Las cavidades mesiooclusodistales (MOD), que rompen los dos rebordes marginales, son las de mayor riesgo.

La restauración se diseña para transmitir las cargas funcionales al aparato de sostén sin dañar la estructura dental. Según Plotino y cols. (2008), se puede resolver este problema confeccionando el poste en laboratorio después de la impresión del conducto con factor C. esos postes son llamados postes anatómicos de modo indirecto, obtenidos por la impresión del conducto radicular y la porción coronal del diente, obteniendo un modelo para la confección indirecta del núcleo de fibra de vidrio. Otra forma indirecta para superar la falta de resistencia generada pos las burbujas o el exceso de cemento seria utilizar una fibra de vidrio pre-fabricada para obtener una impresión de transferencia y, en el laboratorio, inyectar resina bajo presión. Existen clínicos que utilizan la impresión de estos postes con resina compuesta de modo directo previa a la cementación.

El objetivo de la presente investigación es determinar los tipos de pilares en piezas anteriores sin corona clínica.

CAPITULO I

EL PROBLEMA

1.1 PLANTEAMIENTO DEL PROBLEMA

Existe un alto índice de re contaminación en tratamientos bien realizados debido a la manipulación sin asepsia de los conductos o por la mala retención de los mismos, es por esto que es necesario saber dentro de la investigación: que pasa con los dientes que van a servir de pilares y no tienen corona clínica, en muchos casos hay que evaluar la sonrisa del paciente si la tiene alta o baja. Si la tiene alta hay que hacer un alargamiento. Otro tema es que si la corona va a ser de metal o de porcelana pura aquí implica además de alargamiento coronario, el poste muñón, aquí tenemos que ver el tipo de sonrisa para de acuerdo a ello realizar un estudio adecuado.

¿Cómo incide la interrelación de la endodoncia con la prótesis fija en dientes sin corona clínica?

1.2 PREGUNTAS DE INVESTIGACIÓN

¿Cuál es la relación que tiene la endodoncia con la prótesis fija?
¿Cuáles son as técnicas que se utilizaran para la remoción de la gutapercha en dientes endodonciados?
¿En que consiste el vaciamiento del conducto radicular?
¿Cuáles son los diferentes tipos de vaciamiento?
¿Qué complicaciones se pueden presentar durante el vaciamiento de conducto?
¿Qué es el restablecimiento de la amplitud biológica?

1.3 OBJETIVOS

1.3.1 OBJETIVO GENERAL

Determinar los tipos de pilares en piezas anteriores sin corona clínica

1.3.2 OBJETIVOS ESPECÍFICOS

1. Identificar el tipo de sonrisa del paciente.
2. Definir los procedimientos clínicos mecánicos, biológicos y estéticos.
3. Describir el procedimiento para restaurar la corona clínica.
4. Presentar resultados en base a los objetivos propuestos en la investigación.

1.4 JUSTIFICACION DE LA INVESTIGACION

Esta investigación es importante ya que va a determinar los diferentes tipos de piares que se utilizan en piezas anteriores sin corona clínica, y así determinar si hay sintomatología desfavorable luego de la colocación de un pilar; por lo tanto esta investigación tiene como finalidad que el profesional de odontología tiene que realizar necesariamente una adecuada endodoncia antes de colocar os diferentes tipos de pilares. Tiene su relevancia social ya que se debe optar una restauración conservadora, compatible con los resultados estéticos y funcionales y así brindar a los pacientes un desenvolvimiento veraz ante la sociedad. Y en su implicación práctica se debe conservar lo que queda de tejido dental, y se debe reducir las tensiones y la distribución favorable de las mismas, en lo que queda de estructura dental.

1.5 VIABILIDAD

Esta investigación es viable ya que se llevara a cabo en la clínica de la facultad de odontología contando con todos los recursos humanos, técnicas científicas, bibliográficas y económicas que garantizan su ejecución en un tiempo previsto y con las características de calidad.

CAPITULO II

MARCO TEORICO

ANTECEDENTES

Revisados los archivos de la Facultad Piloto de Odontología no se encontraron archivos similares con este tema.

Kayser, determinó que los dientes anteriores con tratamiento de conducto, pueden ser restaurados sin pernos, si son suficientemente fuertes y sin decoloración. En su estudio, determinó y recomendó que el material de relleno del conducto, en caso de ser necesario un muñón artificial colado, debería estar ubicado hacia la región apical, con una longitud aproximada de 3 mm y, en raíces cortas, alrededor de 2 mm de obturación, para permitir más longitud al perno. Concluyó que el conducto está sobreobturado cuando ocupa el espacio que necesita la longitud del perno y que los conductos accesorios estaban localizados en la región apical de la raíz. Igualmente, indicó que la cementación del perno podría completar la obturación del conducto al penetrar en los canales accesorios.

Shillingburg creyó que los dientes tratados endodónticamente y con suficiente estructura dentaria podían ser restaurados sin necesidad de un perno. El autor indicó que no todos los dientes con tratamiento de conducto son receptivos a una terapia con muñón artificial. Los dientes con raíces cortas, conductos de diámetros muy angostos o sumamente divergentes, tienen que ser excluidos de este procedimiento y utilizar el método de amalgama retenida con pernos atornillados.

Kantor, encontró un nuevo camino, al diseñar estudios *in vitro* para comparar el potencial de fractura de los dientes tratados endodónticamente, con perno o no. Los resultados indicaron que la resistencia a la fractura se duplica al reforzar un diente desvitalizado con una barrita de acero inoxidable.

2.1 FUNDAMENTOS TEORICOS

2.1.1 INTERRELACION DE LA ENDODONCIA CON LA PROTESIS FIJA

La tendencia actual en el mantenimiento y preservación de la dentición natural, combinada con el éxito de los dientes tratados endodónticamente, ha conducido al desarrollo de una variedad de procedimientos para restaurar los dientes desvitalizados. El hecho de reemplazar total ó parcialmente el tejido duro de un diente, involucra, en muchos casos, un enlace entre la dentina o el esmalte y el material restaurador.

Desafortunadamente, la mayoría de las investigaciones acerca del tratamiento restaurador a ser aplicado a un diente con tratamiento de conducto, han sido realizadas en estudios *in vitro*, no necesariamente extrapolables al uso clínico, si tomamos en cuenta los cambios que se producen en la dentina de dientes humanos extraídos para los estudios in vitro, en lo que respecta a la adhesión a la estructura dentaria. Las técnicas para restaurar dientes tratados endodónticamente no parecen ser tan recientes, si recordamos los esfuerzos realizados en la década de 1960, fecha en que Davis y Richmond desarrollaron las coronas, para posteriormente introducir los pernos de precisión de metal precioso y pernos atornillados, que aportaron la contención necesaria para retener la corona.

Más recientemente, la aparición de muñones artificiales colados, confeccionados con patrones de cera o resinas acrílicas, así como los muñones de amalgama retenidos con pines en la estructura coronaria remanente, han constituido un gran avance para la profesión odontológica. Está bien documentada en la literatura la importancia y necesidad de un refuerzo interno, previo a la restauración final. Healy, fue uno de los primeros en recomendar el uso de pernos de aleaciones de oro-plata-paladio, en los dientes anteriores de pacientes jóvenes con cámaras pulpares amplias, por considerar que reforzaban el diente. Rosen, pregonó el muñón artificial colado para proporcionar

soporte y retención y prevenir fracturas de la raíz. En dientes con una sola raíz, concluyó que el perno debía extenderse dentro de la raíz, hasta una longitud determinada por el tamaño de la corona del diente.

Baraban (1967), fue el primero en mencionar la amplia variación encontrada en la forma de restaurar dientes con tratamiento de conducto. La gama incluyó pernos pre-fabricados de metal, pernos colados de oro, muñones artificiales colados y muñones artificiales colados con pernos paralelos retentivos. Enfatizó que la cantidad de tejido coronal intacto remanente después de la terapia endodóntica, determinará el tipo de refuerzo necesario.

Asimismo, mencionó que, si el único defecto en la corona de un diente anterior, es la cámara de acceso para el tratamiento endodóntico, será suficiente una simple obturación adecuada, en lugar de colocar un muñón artificial colado. Si, por el contrario, existe menor cantidad de tejido, será necesario el refuerzo.

De la misma manera, estableció que la longitud del perno debería ser, por lo menos, la mitad de la longitud de la raíz para ser efectivo. En cuanto a la longitud del perno, Sheets se abocó al uso de muñones artificiales y reafirmó que estos deben tener suficiente longitud para distribuir las fuerzas de palanca y torque, a través de la porción remanente del diente. En su estudio, Goldrich6 recomienda que el perno debe ser del largo de la corona clínica a restaurar. Kantorowics, sugiere que el perno debe tener la longitud de la corona a confeccionar y, de no ser posible, el perno debe extenderse hasta 5mm del ápice del diente.

Perel y Muroff, concluyeron que el perno debería ser lo suficientemente largo para prevenir fuerzas internas excesivas sobre la raíz, debiendo extenderse hasta la mitad de la longitud de la raíz contenida dentro del hueso de soporte remanente. Desort, se inclinó por mantener de 3 a 5 mm de sellado apical en la raíz y sugirió que la longitud del perno debe ser, por lo menos, la mitad del largo de la raíz que se encuentra dentro del

hueso de soporte remanente. Cooper, reportó que el largo del perno debe ser suficiente para soportar los esfuerzos masticatorios. Stern y Hirscheld, concluyeron que la longitud del perno es directamente proporcional al soporte periodontal y, por ende, la longitud mínima debe ser igual a la mitad de la longitud del soporte óseo del diente. Mattison, en un estudio fotoelástico de muñones artificiales colados, concluyó que el diámetro del perno afecta la magnitud de la tensión producida por las fuerzas oclusales.

Generalmente, este esfuerzo se incrementa cuando las cargas verticales y el diámetro del perno aumentan. En pernos prefabricados en el conducto radicular, Desort concluyó que los pernos paralelos ofrecen mayor retención que los cónicos, pero requieren mayor precisión en su configuración, ya que son cementados en raíces cónicas. La longitud del perno es importante en todos los dientes, ya que es directamente proporcional a la cantidad de soporte ofrecido por el diente y su resistencia a la fractura de la raíz.

El sistema Para-post fue introducido por Baraban en 1970, quien opinó que los dientes con un sólo conducto y suficiente estructura coronaria remanente, podían ser reforzados con la colocación y cementación de un perno Para-post, en lugar de un muñón artificial colado. El perno Para-post debe extenderse, por lo menos, hasta la mitad del conducto radicular y el muñón puede ser confeccionado de amalgama o resina acrílica.

En el mismo año, Baraban describió la misma técnica, utilizando Para-post, pines TMS y resina compuesta. El autor mencionó que su técnica es aplicable a dientes mono y multiradiculares y el éxito de la misma se debe a la capacidad de retención de pernos y pines atornillados, así como al rápido endurecimiento de la resina compuesta.

También sostiene que, si los hallazgos clínicos demuestran una retención suficiente durante los procedimientos restauradores, al igual que durante la función, es posible que los muñones colados no sean necesarios, en un

futuro próximo. Por otro lado, los estudios de Johnson indican que los dientes con tratamiento de conducto requieren de algún tipo de soporte vertical. El autor concluyó que los pernos de fricción y los atornillados, producen diminutas líneas de fracturas y grietas en la dentina y, en consecuencia, enfatiza que es necesario prestar mucha atención a la colocación de estos pines en dientes no vitales.

Este estudio destaca la influencia del tiempo que el diente ha permanecido sin vitalidad, ya que, a mayor tiempo transcurrido sin restauración, mucho menos elástica será la dentina y mayor será la posibilidad de iniciación de una fractura a consecuencia de la fuerza ejercida para la colocación de los pernos.

Johnson también analizó el uso de pernos colados y determinó que su inserción y retención es independiente de la elasticidad de la dentina, ya que no producen esfuerzos o tensiones laterales, siempre y cuando tengan una adaptación adecuada. Caruso, presentó esquemas para la estabilización de dientes tratados endodónticamente. A tal efecto recomendó que los centrales y laterales requieren muñones artificiales colados o de un mínimo de 4 pines con el uso de resinas compuestas.

Los caninos, a menos que estén ferulizados, requieren muñones artificiales colados. Los molares que han perdido más de 60% de la estructura coronaria o van a ser utilizados como pilares de puente fijo, requieren muñones artificiales colados.

El autor recomendó que los pernos atornillados y los pines pueden ser utilizados en premolares y molares, sólo cuando conservan 60% de su estructura dentaria. La amalgama ha sido defendida como un material adecuado en la confección del segmento coronario del muñón artificial, en dientes posteriores tratados endodónticamente. Las técnicas que involucran el uso de amalgama, usualmente especifican que los pernos retentivos deberían ser colocados en los canales radiculares o en dentina sana.

Sin embargo, los pines colocados por fricción y los pines atornillados, tienen desventajas, ya que su acción de cuña puede inducir tensión y ocasionar líneas de fractura y grietas en la dentina. Nayyar y colaboradores, en un estudio clínico en el que utilizaron amalgama para confeccionar muñones artificiales sin perno en el conducto radicular, no encontraron fallas atribuibles al muñón confeccionado, durante 4 años en 400 dientes posteriores estudiados, incluyendo en esta evaluación, dientes utilizados como pilares de prótesis parciales fijas y removibles. Sin embargo, recomiendan que, cuando no existe suficiente profundidad en la cámara pulpar remanente que proporcione retención y paredes que ofrezcan resistencia y rigidez, los pines deben ser utilizados como complemento para lograr una buena retención.

Es importante resaltar en este estudio, que la profundidad establecida para condensar la amalgama dentro del conducto radicular, es de sólo 2 a 4 mm. De igual manera, la divergencia de los conductos y la forma natural de la cámara pulpar, de acuerdo a su morfología, son las que proporcionan la retención al desplazamiento vertical del muñón propiamente dicho.

Christian realizó un estudio in vitro en molares inferiores con tratamientos de conducto y muñones en amalgama con pernos prefabricados o no. Estos pernos fueron colocados en el conducto distal y luego llevados a la máquina de tensión y compresión para examinar su resistencia a las fuerzas horizontales.

El autor encontró que los muñones de amalgama con perno como refuerzo en el conducto, ofrecieron mayor resistencia a la fractura que los muñones de amalgama sin perno en el conducto, los cuales ofrecieron muy poca resistencia a la fractura. Posteriormente Trabert diseñó un estudio *in vitro*, en el que observó los efectos del tamaño de la preparación endodóntica y el diámetro del perno, así cómo su correlación con la fractura. El autor encontró mayor resistencia a la fractura en los

dientes restaurados con pequeños pernos de acero inoxidable, en comparación con pernos de mayor tamaño.

Además, estableció la importancia de la cantidad de estructura dentaria remanente, después de realizado el tratamiento de conducto y la preparación posterior del conducto para alojar el perno.

Una sobrepreparación del espacio del conducto radicular y el uso de grandes pernos, no aporta un refuerzo adicional, por el contrario, disminuye la capacidad del diente de soportar cualquier trauma. Con relación a los métodos para desobturar y preparar el conducto radicular de un diente que posteriormente alojará un muñón artificial, existen diversas opiniones.

En su estudio, Gutmann recomendó que para eliminar parcialmente el material de relleno era posible utilizar ensanchadores, limas o condensadores en la técnica de gutapercha caliente. El autor considera que los instrumentos rotatorios, como las fresas Peeso o Gates-Glidden, son dañinas debido al potencial que tienen para perforar y alterar el sellado apical de la raíz.

Bourgeois observó que los métodos actuales y el tiempo de remoción de la gutapercha, se basan en evidencias empíricas. El propósito de su estudio fue determinar posibles diferencias en el sellado apical, cuando la gutapercha es removida inmediatamente después de la obturación o al cabo de una semana. Los resultados del estudio determinaron que no hubo diferencias significativas en el sellado apical, en ninguna de las situaciones planteadas. En realidad, hubo una tendencia hacia un mejor sellado en los dientes que fueron preparados inmediatamente.

Kwan realizó un estudio *in vitro* en el que evaluó el efecto de dos métodos de remoción de la gutapercha y su relación con el sellado apical de la raíz. En su estudio, obtuvo resultados satisfactorios en la preparación del conducto con fresas Gates-Glidden, con menos probabilidades de filtración, que con el uso de ensanchadores o instrumentos calientes.

El autor especuló que el calor por fricción, generado por la acción rotatoria de la fresa, pudo haber afectado la gutapercha, trayendo como consecuencia una mejor adaptación en el ápice. Por otro lado, no hubo diferencias de filtración, cuando se comparó el instrumento caliente con el ensanchador. Similarmente, el grado de filtración apical se relacionó con la cantidad de gutapercha remanente en el conducto, después de la desobturación parcial del mismo.

Lorton recomendó que el endodoncista debe proporcionar el espacio para el perno en el momento de la obturación. También recomendó utilizar un instrumento caliente en lugar de uno rotatorio, ya que con esta técnica no existe peligro de desprender el segmento apical de gutapercha o dañar el canal de la raíz, debido a que el operador está familiarizado con el conducto.

De igual manera indicó que la remoción de la gutapercha hasta 7 mm del ápice del diente con un instrumento caliente, permite el sellado apical sin alteraciones, mientras que si se remueve la gutapercha hasta 3 ó 4 mm del ápice, es posible que ocurra alguna alteración del sellado apical. El autor es partidario de mantener la integridad del sellado como un factor crucial en la determinación de la longitud del perno.

Abou Rass investigó cual de las raíces era la más conveniente para recibir un perno, sin el temor de una perforación. El autor encontró que las paredes distales de los conductos mesiales en molares inferiores, son delgadas y propensas a una perforación, lo cual debe ser evitado. No obstante, de ser necesaria su utilización, las paredes vestibulares y mesiales del conducto mesio-vestibular y las paredes mesiales y linguales del conducto mesio-lingual son áreas relativamente seguras. Las raíces distales de los molares inferiores son las más adecuadas y mejor localizadas para alojar un perno.

En el caso de los molares superiores, las paredes proximales de las raíces vestibulares, son áreas comunes de perforación; la raíz palatina es

la mejor para recibir un perno. El autor recomienda el uso de una fresa Pesso Nº 2 ó 3, limitada a una profundidad de 7 mm del ápice del diente.

La odontología dispone de resinas compuestas desde hace aproximadamente 40 años. Desde su introducción en los años sesenta, sus propiedades físicas y mecánicas han sido mejoradas notoriamente al disminuir el tamaño promedio de las partículas y aumentar la cantidad de material de relleno.

Dichas resinas se han hecho considerablemente más resistentes al desgaste, lo cual, en promedio, las hace 10 a 15 veces más resistentes a las fuerzas oclusales que los productos originales y, realmente, algunas de las formulaciones más recientes, son casi tan resistentes como la amalgama. Desde la introducción de las resinas compuestas en el campo odontológico, se ha demostrado plenamente la superioridad frente a las resinas convencionales, tanto en resistencia a la compresión y tracción, como en el módulo de elasticidad, dureza, resistencia a la abrasión, contracción de polimerización y expansión térmica.

Assif y Ferber en su estudio de retención de pines con resina compuesta como agente de cementación, demostraron que el sistema Para-post cementado con prostodent, ofrece mejores condiciones de retención vertical, al ser comparado con el cemento de oxi-fosfato de zinc.

Stahl y O'Neal en un estudio clínico de muñones artificiales con resina compuesta, sin perno metálico dentro del conducto radicular, demostraron que los muñones artificiales con resina compuesta cumplen con los objetivos de salud, función y estética necesarios para la restauración de dientes tratados endodónticamente, en un período de doce meses. Sin embargo, hay que hacer notar que en este estudio se utilizó una resina autopolimerizable, sin adhesivo dentinario, como medio de unión entre el diente y la resina.

Eakle en su empeño por aumentar la resistencia a la fractura en dientes naturales extraídos, reportó que las fuerzas requeridas para fracturar los

dientes con resina compuesta P-30 y cemento de vidrio Ketac-fil, fueron mayores que las utilizadas para fracturar los dientes naturales extraídos no restaurados.

Vermilyea y colaboradores, estudiaron el efecto que produce la humedad sobre la adaptación de restauraciones coladas en muñones artificiales confeccionados de resina compuesta, demostrando que los mismos no están contraindicados, debido al alto potencial de estabilidad dimensional que poseen las resinas cuando están expuestas a la humedad.

Mazer y Leinfelder al analizar clínicamente los cambios que sufre la resina compuesta cuando está expuesta al contacto dentario, demostraron que la resistencia al desgaste fue excelente y la pérdida de la forma anatómica en la cara oclusal de los dientes evaluados fue solamente de diez micrometros, en un período de doce meses.

Trope al estudiar la resistencia a la fractura en dientes con tratamientos de conducto, concluye que la técnica de utilizar resina compuesta para reforzar las paredes debilitadas de la raíz, permite que el diente se mantenga funcionando en la boca, en lugar de ser extraído. Este refuerzo, al mantener unidas las paredes debilitadas de la raíz, es efectivo en el aumento de la resistencia a la fractura y tiene como ventaja su manipulación fácil y rápida.

Similarmente, en sus estudios, Lui utilizando la técnica de grabado ácido y resina compuesta como refuerzo a las paredes de la raíz, también demostró un aumento en la resistencia a la fractura, permitiendo la estabilidad de la función y la continuidad del diente en la boca. Plasmans reportó, que desde el punto de vista de la resistencia a la fractura, cuando se aplican fuerzas oblicuas, los sistemas de resina compuesta en dientes posteriores son suficientemente resistentes.

En el caso de pernos prefabricados con resinas combinadas, no se observó ninguna influencia significativa en los niveles de resistencia

obtenidos. De igual manera, los sistemas utilizados sin perno en el conducto, mostraron los niveles más altos de resistencia a la fractura.

Millstein comparando la retención de pernos, al utilizar diferentes materiales para confeccionar el muñón artificial propiamente dicho, reportó que, al aplicar cargas de tensión a los diferentes especímenes, el ensamblaje que contenía cemento de vidrio ionomérico, resultó ser el más débil, en términos de retención.

Lo contrario ocurrió con los especímenes de resina compuesta y amalgama, los cuales mostraron ser relativamente resistentes a la fractura. Se han mencionado diversas causas de fractura de la raíz, entre las que se incluye la técnica de condensación lateral que, al momento de empacar la gutapercha dentro del conducto, produce fuerzas excesivas en forma de cuña, que pueden ser responsables en casi 84% de las fracturas verticales en la raíz. Algo similar se observa cuando se confeccionan restauraciones con pernos en el conducto radicular.

Obermayer al estudiar los efectos que producen las técnicas de condensación lateral y la cementación de muñones artificiales colados en la incidencia de fracturas verticales de la raíz, observó que las tensiones producidas por la cementación de los pernos es más propensa a causar deformaciones de la raíz que la técnica de condensación lateral.

Bex y colaboradores al estudiar el efecto del enlace entre el muñón de resina y las paredes del conducto radicular, encontraron que las restauraciones con muñones de resina ofrecieron menos resistencia a la fractura que los muñones artificiales cementados.

Sin embargo, fue necesario aplicar una fuerza mucho mayor para causar la fractura de la raíz en los muñones de resina a nivel del conducto radicular, que en los muñones cementados. Es de hacer notar que en los dientes con muñones de resina, cuando fueron seccionados, se observó un íntimo contacto entre el material y las paredes del conducto.

Millot y Stein al evaluar la resistencia a la fractura en dientes tratados endodónticamente, en relación a la selección del perno y la preparación del diente para recibir un muñón artificial, concluyeron que mientras más cantidad de estructura coronal remanente exista, la selección del perno tiene muy poco o ningún efecto sobre la resistencia de la raíz a la fractura. Igualmente, concluyeron que la preparación del tejido remanente junto a un bisel circunferencial, produjo un aumento considerable en la resistencia a la fractura. por el contrario, las preparaciones no biseladas son más propensas a provocar una fractura vertical de la raíz.

Algunos estudios basados en la retención de pernos cementados, en dientes con tratamiento de conducto, han indicado que es posible mejorar el mecanismo de retención, si se retira la capa de desecho dentinario a lo largo del conducto radicular, para permitir el acceso del agente de unión a los canalículos dentinarios. Por otro lado, la retención micro-mecánica se incrementa al aumentar el área o superficie disponible para el cemento y el enlace químico también se fomenta, cuando son utilizados los enlaces iónicos o covalentes de los adhesivos dentinarios.

Standlee y Caputo estudiando la resistencia al desplazamiento ofrecida por tres sistemas de cementación de pernos en cuanto a enlaces micromecánicos y adhesivos, concluyeron que la cementación de pernos con cementos resinosos después de remover la capa de desecho dentinario, puede ser uno de los sistemas con mayor retención y deberían ser considerados seriamente para su uso clínico.

En otro estudio106, al comparar la capacidad retentiva de pernos pre-fabricados de diferentes diseños y cementados con agentes resinosos, demostraron que los pernos para-post ofrecen mayor retención que los pernos en forma de espiral longitudinal y los pernos atornillados, por lo que se determinó que el diseño del mismo es un factor retentivo importante que debe ser tomado en cuenta para futuros estudios.

Existen muchas situaciones clínicas en las que una raíz dañada internamente, puede ser tratada endodónticamente y luego rehabilitada, conjuntamente con la preparación de un conducto para alojar un perno metálico.

En general, el defecto asume una configuración acampanada en la porción coronal del conducto radicular, mientras que la porción apical mantiene un soporte dentinario adecuado. La superficie radicular externa en su totalidad también está esencialmente intacta y soportada adecuadamente por los tejidos periodontales.

Por lo tanto, es fundamental reconstruir la porción coronal debilitada de forma que la raíz rehabilitada sea capaz de soportar una restauración, preservando, así, la utilidad del diente.

Unido al avance reciente de los nuevos materiales dentales y nuevas técnicas en el uso de resinas compuestas para la rehabilitación de dientes con tratamiento de conducto, la introducción reciente de pernos plásticos, transmisores de luz para polimerizar la resina colocada profundamente como sustituto dentinario en la rehabilitación interna de raíces debilitadas, ha permitido lograr la polimerización del material hasta profundidades superiores a los 11mm.

Sobre la base del concepto anterior, recientemente se ha introducido una técnica en la que se utilizan ensanchadores del mismo diámetro que el perno utilizado, para transmitir la luz al conducto radicular, permitiendo, así, el refuerzo de la estructura radicular debilitada y la preparación del espacio adecuado del conducto que posteriormente alojará un perno metálico, el cual servirá como soporte para la confección definitiva del segmento coronal del muñón artificial, proporcionando un aumento en la resistencia a la fractura y restableciendo la función de dientes muy debilitados.

Freedman en su estudio de rehabilitación del conducto radicular con pernos prefabricados de fibras de carbono, concluye que estos pernos

ofrecen un método resiliente, altamente retentivo y conservador, para restaurar dientes con tratamientos de conducto.

La técnica corrobora la creación de un monobloque de adhesión ininterrumpida entre el diente, cemento, perno, muñón y corona. Esta avanzada tecnología de adhesión asegura una gran resistencia a la fatiga y a la fractura, alta retención y estética comprobada. Por otro lado, la relativa insolubilidad observada en las resinas en todas sus interfaces, sirve para reducir la microfiltración marginal.

En su estudio, Duret concluye que la estructura interna del perno absorbe el esfuerzo aplicado al complejo adherido perno-muñón-corona y conduce las fuerzas a través del eje largo de la raíz remanente, aumentando la resistencia a la fractura. De igual manera, menciona que el perno está fabricado de fibras de carbono estiradas, paralelas y sólidamente unidas por medio de una matriz orgánica.

Las fibras tienen aproximadamente 8 micrones de diámetro y actúan como un relleno del sistema. La matriz epóxica de BIS-GMA representa 30% del peso del perno. Sidoli y colaboradores en un estudio reciente de evaluación *in vitro* de sistemas de muñones artificiales basados en fibras de carbono, determinaron que, al aplicar fuerzas compresivas oblicuas a dientes restaurados con Composipost, estos exhibieron muy poca resistencia a la fractura, en comparación con los muñones artificiales colados.

Sin embargo, la fractura de la estructura dentaria remanente fue mucho más resistente en los dientes restaurados con Composipost que con muñones artificiales colados.

Finalmente, los estudios de Love y Purton sobre el efecto de la aplicación de ranuras a lo largo del perno de fibras de carbono, sobre la retención del material utilizado y la rigidez del perno, no identificaron diferencias significativas en la retención del mismo dentro del conducto de la raíz, pero si un aumento en la retención del material en el segmento coronal.

Los resultados también indicaron una reducción significativa en la rigidez del perno.

2.1.2. METODOS DE REMOCION DE GUTAPERCHA EN DIENTES ENDODONCIADOS

2.1.2.1 Método Químico

El método químico es seguro, pero causa un aumento de la filtración, debido a los cambios dimensionales que experimenta la gutapercha, una vez evaporado el solvente. De igual manera, la prolongación del tiempo de endurecimiento de la gutapercha (3 a 4 días), puede ser una desventaja debido a la contracción que puede sufrir el material, comprometiendo el sellado apical del diente y su consecuente filtración. Por lo tanto, el mejoramiento del sellado apical, en los dientes a ser sometidos a la remoción de parte del material de obturación, con el propósito de alojar un perno colado o pre-fabricado, es mucho mayor cuando dicha desobturación parcial, se practica inmediatamente después de la culminación de la terapia endodóntica.

2.1.2.2 Método Térmico

Los métodos térmicos también son seguros, sin embargo, en conductos muy estrechos, la eficiencia de esta técnica disminuye a consecuencia de la pérdida rápida de calor, debido a la delgadez del instrumento utilizado para condensar la gutapercha, al igual que su incapacidad para remover cantidades adecuadas del material.

Lares y El Deeb, en un estudio de obturación de conductos radiculares, observaron mayor filtración y menor adaptación del material, cuando se utilizó la técnica de gutapercha caliente, en comparación con la de condensación lateral. Otros investigadores coinciden en que la adaptación del material obturador a las paredes dentinarias del conducto radicular,

con técnicas de obturación química y técnicas convencionales, es comparable.

2.1.2.3 Método Mecánico

La técnica de remoción mecánica es la más eficiente, pero tiene el mayor potencial de desgarrar el canal y perforar lateralmente la raíz. Los métodos térmico y mecánico han mostrado ser menos dañinos para el sellado apical, que la técnica de remoción química.

2.1.3 VACIAMIENTO DEL CONDUCTO RADICULAR

Varios factores que influencian el pronóstico tanto del éxito como del fracaso han sidos discutidos; sin embargo se perciben variables que hacen difícil la interpretación de los resultados. Stabholz relato que esas dificultades incluyen tendencias del observador en la interpretación radiográficas, grados variables de cooperación del paciente, subjetividad de la respuesta del paciente, variabilidad del huésped en responder al tratamiento, validez relativa y reproductiva del método de evaluación, grado de control de las variables, tal como el tamaño de la muestra y las diferencias en os periodos de observación.

Un factor que debe ser considerado es que el porcentaje de éxito es influenciado por el estado preoperatorio de la pulpa dentaria, asociado a la presencia o ausencia de lesión periapical preoperatoria. Después de la nueva instrumentación, comprobaron la presencia de esos residuos pueden alterar el sellado hermético durante la nueva obturación del conducto radicular y recubrir remanentes necróticos o bacterias, que probablemente, pueden interferir en el resultado de la preparación después del nuevo tratamiento. La conquista de un acceso libre, capaz de permitir el completo vaciamiento de todo el conducto radicular, constituye uno de los primeros objetivos técnicos después de la definición del diagnostico del fracaso endodontico.

En los nuevos tratamientos endodonticos, las maniobras de retirada de restauraciones extensas, de los retenedores intraradiculares deben ser cuidadosas y muy valorizadas, pues pueden ser responsables por el fracaso directo o por un pronóstico poco favorable. Para evitar o reducir el numero de accidentes (perforaciones fracturas dentarias) es necesario estructurar una adecuada planificación y una buena selección de casos, que se elaboran siempre antes del inicio del tratamiento. En caso de que la condición clínica haga inviable el nuevo tratamiento endodontico, alegando no valer la plena el riesgo de una fractura dentaria, de una perforación o por la imposibilidad de lograr una condición mejor que la presente, puede considerarse directamente la opción de cirugía parendodóntica, indicaciones, contraindicaciones, limitaciones, materiales y técnica.

Durante las dos ultimas décadas, se han observado diferentes tendencias en los procedimientos restauradores, especialmente en lo que se refiere a la adhesión, sea a partir de los sistemas adhesivos o de los de retención con los pernos intraradicuares prefabricados. Algunos aspectos fueron objeto de investigación, especialmente los retenedores intrarradiculares como tipo de retenedor y cementos utilizados para la fijación. La dificultad para establecer el nuevo acceso al conducto radicular del material presente, de la anatomía de la cavidad pulpar, de iatrogenias (perdida de la longitud del trabajo, escalones, perforaciones, instrumentos fracturado) y de la presencia de retenedores intraradiculares (tipo, longitud, diámetro, cemento)

El nuevo tratamiento endodontico tiene como fin de vaciar el conducto radicular, remover completamente el material presente, establecer el nuevo limite longitudinal y transversal de ampliación, obtener una forma adecuada y valorar un efectivo y tenaz control microbiano para a infección secundaria presente. La planificación para el nuevo tratamiento endodontico parte de un adecuado diagnostico, asociado a la cuidadosa selección de caso.

El análisis radiográfico es esencial, porque muestra varios aspectos importantes: el probable material obturador, la calidad y extensión de la obturación, la presencia de sub o de sobre obturaciones mecánicas (cemento, fragmento de instrumento endodontico), retenedor intrarradicular (tipo, longitud, diámetro). Ante esos factores, se puede prever la dificultad en la ejecución del vaciamiento del conducto radicular.

Es conveniente, antes de iniciar el nuevo tratamiento endodóntico, aclararle muy bien al paciente los probables riesgos y los beneficios y también obtener el consentimiento por escrito que autorice el nuevo tratamiento, además, como recurso clínico adicional a un posible fracaso del nuevo tratamiento, existe la opción de la cirugía parendodóntica.

2.1.3.1 Nuevo Tratamiento Endodóntico

En los nuevos tratamientos endodónticos, el acceso a la región apical se obtiene por medio del vaciamiento del conducto radicular, removiendo el material obturador presente. El nuevo modelado del conducto depende del acceso libre y directo a la región apical. El material de obturación normalmente hace resistencia a la retirada.

Esa resistencia no puede causar alteraciones perjudiciales a la morfología del conducto, pues deben mantenerse los objetivos de la terapia endodóntica. Los materiales normalmente encontrados son las pastas, cementos, gutapercha, conos de plata, fragmento de instrumento endodóntico (lima, fresas para retirar los materiales de obturación y/o materiales que obstruyen los conductos radiculares.

A continuación se describen los pasos operatorios normalmente empleados en el proceso de vaciamiento de conductos radiculares con la presencia de pastas, cementos, conos de gutapercha, conos de plata, instrumentos endodónticos fracturados.

2.1.3.2 Vaciamiento del conducto con pastas y cementos

El primer paso es la evaluación clínica y radiológica del material de obturación presente (pasta/cemento), y de la cantidad y extensión apical de material (presencia en el tercio cervical, medio y/o apical). En los conductos radiculares que contienen pasta de hidróxido de calcio, la retirada en general no ofrece dificultades. Con instrumento tipo K-Flex, con maniobra de cateterismo, asociado a la abundante irrigación-aspiración, se separa y se retira la pasta del interior del conducto radicular. Cuando el conducto radicular está lleno solo con cemento, el caso clínico se hace más complejo, pues en algunas situaciones sepuede encontrar cemento a base de óxido de zinc y eugenol, cemento fosfato de zinc e incluso resinas autopolomerizables.

Los cementos son normalmente de consistencia dura y requieren el uso de solventes cuando se intenta facilitar su desgaste y disolución. La retirada de este material presenta mucha dificultad. Como recursos auxiliares para retirar el cemento del interior del conducto radicular, inicialmente puede utilizarse instrumentos rotatorios, como fresas LN, limas modificadas (trépanos/sierra caladora), o fresas de carburo largas para contra-ángulo. La utilización de estos recursos exige un seguimiento radiográfico, paso a paso, en razón del gran riesgo de perforación

2.1.3.3 Vaciamiento del conducto con gutapercha

El diagnóstico inicial se reviste de significativa importancia cuando se necesita retirar gutapercha del conducto. Es esencial evaluar clínica y radiológicamente la calidad de la obturación presentes en los tres tercios de la raíz, y el límite apical de relleno del material de obturación presente. Después de los procedimientos normales para la apertura coronaria, se emplean fresas Gates-Glidden (ensanchadores cervicales), especialmente en los tercios cervical e inicio del tercio medio, lo que reduce el volumen de material de obturación.

Inicialmente se puede trabajar con un trépano por debajo dela pasta de obturación presente, pues permite actuar con cierta presión.

Los conos de gutapercha provenientes de los conductos radiculares mal condensados, después de emplear el trépano, pueden traccionarse con pequeños movimientos de rotación, mediante limas tipo Hedstroem o conlimas tipo k-Flex abriendo la primera vía de paso.

Se gotea nuevamente un poco más de solvente en la cámara pulpar y, con limas tipo k-Flex(n°15, 20, 25), se intenta vencer el material con presión apical y movimientos de cateterismo.

Después de haber creado espacio con esas limas, se puede intentar la retirada con la ayuda de las limas tipo Hedstroem (n°20, 25 ó 30). En la región apical, principalmente en los 3mm finales de obturación, hay que evitar el uso del solvente para que el material de obturación no desborde. La gutapercha extruida hacia la región periapical puede actuar como potente irritante.

Para los conductos radiculares curvos, se multiplican los cuidados, ya que aumenta las posibilidades de formación de escalones, perforaciones, transporte del foramen, fracturas de instrumentos. En los casos de sobre obturación, la gutapercha se remueve, como se ha explicado anteriormente, hasta 2 o 3 mm antes del ápice.

El remanente de gutapercha que se ha preservado sólido, o sea, que no recibió la acción del solvente, intenta removerse por medio de una lima Hedstroem, después de emplear la lima k-Flex.

Vencido el obstáculo, se lleva una lima tipo k-Flex hasta 0,5 a 1,0 mm sobrepasando el ápice. Con un giro controlado en el sentido horario, se intenta sujetar finamente la gutapercha, para removerla lentamente. Es necesario tener cuidado con la sobre obturación del cemento endodóntico, pues en los casos de nuevo tratamientos, el limite apical no se presenta definido.

2.1.3.4 Vaciamiento de conducto con conos de plata

Hay que tener cuidado para que las fresas no dañen los conos de plata. Es indispensable retirar cuidadosamente el sellado coronario que esta alrededor del cono de plata, posteriormente se verifica si el cono esta suelto o firmemente cementado en el interior del conducto, si el cono no estuviese muy firme, se sujetaría el cono de plata con una pieza especia de punta fina, fraccionándolo en sentido contrario. En caso de que el cono de plata este cementado y bien firme en el interior del conducto, hay que utilizar el ultrasonido para facilitar la desintegración del cemento cuando esté presente para poder retirarlo.

2.1.3.5 Vaciamiento de conducto con instrumentos fracturados

La fractura del instrumento endodóntico es un accidente que puede ser un obstáculo para proseguir el tratamiento. El motivo más común de fractura de instrumentos resulta de su manipulación incorrecta; fuerza exagerada en las curvaturas y obstáculos; actuar apremiado por el tiempo; utilizar el instrumento endodóntico fuera de la secuencia del aumento de calibre; falta de inspección anterior y posterior al uso; utilización excesiva; acceso impropio; y falla en la fabricación del instrumento.

Ante la presencia de un instrumento fracturado en el interior del conducto radicular, se considera las posibles opciones terapéuticas para solucionar el problema de acceso: la primera tentativa es la de pasar el instrumento fracturado y removerlo; la segunda, es la de ultra pasarlo y englobarlo en el material de obturación; la tercera, es la de obturar hasta el instrumento; la cuarta, es la de optar por una cirugía para endodontica, para solucionar el problema.

Se utiliza un instrumento de pequeño calibre para abrir espacio entre las paredes del conducto y el objeto sólido, intentando sobrepasar el fragmento fracturado. En casos de conos de plata cementados, se intenta estructurar el cemento con el ultrasonido, siempre hay que precurvarlos instrumentos en las curvaturas. A medida que se entra en el interior del

conducto, se hace abundante irrigación-aspiración y se procede al seguimiento del trayecto del instrumento guía por medio de radiografías, con la finalidad de verificar posibles desviaciones de la luz del conducto. Una vez sobrepasado el objeto o al aproximarse del final del conducto, se hace nueva radiografía para establecer la odontómetria. Con el proseguimiento de la preparación del conducto, a partir de la lima n°25, tipo k-Flex, puede intentarse emplear las limas tipo Hedstroem para ayudar a remover el fragmento de la lima.

2.1.3.6 Vaciamiento del conducto con retenedor intrarradicular

Se pueden destacar diferentes recursos destinados a esta finalidad: el uso de fresas de carburo, el ultrasonido, el sistema accionado por resorte, la pinza extractora de perno, el aparato pequeño gigante, el sistema accionado neumáticamente, el uso del alveolótomo y el sistema accionado por pedúnculo. Retirada de retenedor intrarradicular con ultrasonido En los nuevos tratamientos endodónticos, durante las maniobras de retirada de los retenedores intrarradiculares (núcleo/pernos), es posible depararse con accidentes desagradables, responsables por llevar el tratamiento al fracaso directo o al pronóstico desfavorable. Para realizarla es oportuno saber el tipo de perno, e imaginar o identificar el cemento utilizado.

La retirada de perno con sistema ultrasónico se desarrolla por medio de energía mecánica, con oscilaciones transmitidas hacia el retenedor intrarradicular, con el propósito de fragmentar y de desestructurar el cemento presente entre el perno y la dentina. Entre los cementos más utilizados se destacan el fosfato de zinc, el ionomero de vidrio y los cementos resinosos.

Para remover le retenedor, inicialmente se trata de retirar la corona protésica. Junto con ese procedimiento, se debe utilizar una fresa de acero de carburo cilíndrica para disminuir el diámetro del núcleo, lo que posibilitara la visualización de la línea de cemento en la entrada del

conducto, si esto se produjese de esta forma, seguramente la retirada será facilitada.

2.1.4 COMPLICACIONES DURANTE EL VACIAMIENTO DEL CONDUCTO

Entre los factores que afectan el pronóstico en las perforaciones radiculares, algunos deben ser considerados, como la ubicación con relación a la cresta ósea (intraósea o supraósea); la condición clínica de la pulpa dentaria (vital o necrosada); la extensión; la presencia o ausencia de bolsa periodontal; el tiempo transcurrido entre la perforación y el tratamiento; la compatibilidad biológica y la capacidad de sellado del material de obturación. La rapidez del sellado de la perforación radicular favorece el pronóstico en razón del periodo de tiempo menor para una posible contaminación microbiana.

Las perforaciones iatrogénicas pueden agruparse, de acuerdo a su ubicación, en intra y extra-alveolares, dependiendo de la relación con la cresta ósea alveolar, la abertura artificial, es ese caso, sería desplazada hacia una región que posibilite englobarla en la restauración. En las perforaciones intraósea laterales que se produjeron durante la instrumentación del conducto, el sellado debe ser lo más inmediato posible, siempre que la condición clínica lo permita. Las perforaciones que presenten reabsorción de hueso alveolar adyacente, se tratan después del saneamiento y del modelado, manteniendo medicación intraconducto con pasta de hidróxido de calcio y solución fisiológica por un periodo de30 a 90 días.

Si las condiciones clínicas son favorables, se retira la medicación, permaneciendo una pequeña porción de ese material como matriz en el local de la perforación; se seca el conducto; y se llena la cavidad perforada con el MTA. A continuación, se protege ese material con ionómero de vidrio, permaneciendo como base para la restauración. Cuando la perforación se produjo por sobre instrumentación con

ensanchamiento acentuado del foramen apical, el tratamiento consiste en la determinación de nueva longitud de trabajo, un poco antes del ápice, donde el cono principal será trabado. Se debe mantener el tampón apical con hidróxido de calcio y obturar el restante del conducto con la técnica de la condensación lateral y el cemento de hidróxido de calcio.

Cuando la obturación no llega a la porción apical en la perforación, se puede seguir clínica y radiográficamente hasta realizar el análisis del éxito o del fracaso. Si se constata el fracaso, resta aun la opción quirúrgica (cirugía parendodóntica).Frecuentemente las perforaciones próximas al ápice presenten el mejor pronóstico, siendo que las de menor extensión son más fáciles de sellar. Otra complicación susceptible de producirse es la sobre obturación. Es preciso entender que el material de obturación fue preparado para ser utilizado en el interior del conducto radicular y, por lo tanto, no debe desbordar fuera del ápice radicular. Si se produjese este accidente, hay que analizar el tipo de material (pasta, cemento y/o conos) y la cantidad que sobrepasó.

En todas las situaciones, aunque se acepte una buena tolerancia tisular para algunos materiales de obturación, alguna respuesta tisular ocurrirá, y la más común es una respuesta inflamatoria, cuya intensidad dependerá de varios factores (estado patológico periapical, tipo de material extruido, cantidad, estado sistémico del paciente). Cuando el material de obturación extruido es cemento, difícilmente se logra removerlo por el conducto. En algunos casos, cuando el cono sobrepasa, se logra removerlo. Si a la irritación peri apical excede los límites de tolerancia, se puede aún removerlo quirúrgicamente, lo que no deja de ser otro inconveniente. Seguramente, la complicación más difícil de solucionar es la fractura dentaria al retirar un retenedor intrarradicular.

Por eso, siempre hay que informarle al paciente sobre los riesgos y las ventajas de la retirada de los retenedores intrarradiculares. Otro inconveniente imprevisible se relaciona con el dolor después del nuevo tratamiento en odóntico. Muchos factores pueden ser responsables por el

dolor que caracterízala inflamación peri apical durante y después del tratamiento en odóntico y, entre estos, están: las sustancias químicas, la medicación intraconducto, la técnica de vaciamiento e instrumentación, el material de obturación y el número de sesiones.

La periodontitis apical asintomática puede exacerbarse como consecuencia del aumento de la virulencia de los microorganismos justamente con la disminución de las defensas orgánicas. La extrusión de microorganismos y sus subproductos por el foramen apical, raspasdentinaria contaminadas, sustancias medicamentosas, materiales de obturación, constituyen para la inducción del dolor posoperatorio.

2.1.4.1 Precisión del margen protésico

El margen protésico debe prolongarse de manera precisa con el diente natural. Si eso no ocurre y hay un mal acoplamiento, se puede producir la penetración de bacterias y en consecuencia caries secundarias (disuelven el cemento). No hay restauración que se adapte al diente con un margen perfecto por lo que siempre se acumula placa¨.

La mayoría de márgenes están abiertos una media de 100 micras (25-500 micras).Teniendo en cuenta que el tamaño de las bacterias es de 1-5 micras hay que pensar que hay espacio suficiente para acumularlas.

Sin embargo muchas de estas restauraciones son exitosas lo que sugiere que la virulencia de las bacterias y la susceptibilidad del huésped juegan un papel más importante que los aspectos mecánicos de los márgenes .

Hoy en día se considera clínicamente aceptable un margen de error de 50micras,¨ siempre que, al pasar la sonda en punta por la zona del margen protésico, se advierta su presencia al tacto, la imprecisión será > de 50micras, es decir superior al límite de tolerancia clínica¨ .

El margen en el muñón protésico debe:
Ser nítido y lineal
Facilitar espacio suficiente para los materiales de restauración

Garantizar la economía de la estructura dental
Ser sencillo en su ejecución

2.1.5 PROTOCOLOS CLINICOS Y ASEPTICOS PARA TRATAMIENTO DE PERFORACIONES

A continuacion seran descritos dos protocolos basicos para el tratamiento de perforaciones, resaltando que debido a los numerosos factores clinicos relacionados con estas patologias, se deben establecer cambios especificos para cada caso en particular. As siguientes consideraciones deben ser tenidas en cuanta siempre:

Hay la necesidad de correciones en la apertura y localizacion de todos los canalaes.

La correcta limpieza, modelado y obturacion de los conductos tiene impacto en el pronostico de los casos y siempre se debe realizar en conjunto con el tratamiento de perforaciones.

Debido a la franca comunicación del defecto con los tejidos de a region perirradicular, las sustancias quimicas utilizadas en la irrigacion no deben ser forzados hacia los tejidos. La utilizacion de clorhexidina gel a 2% debe ser considerada debido a su baja toxicidad y efectivo poder antimicrobiano

A descontaminacion del defecto debe ser realizada quimicamente mediante el uso de clorhexidina y mecanicamente con el uso de puntas de ultrasonido.

La visualizacion del defecto con ayuda de magnificacion e iluminacion esta indicada en esos casos. Los procedimientos de descontaminacion y sellado del defecto son realizados con mayor precision e infuyen positivamente en el pronostico del caso.

La utilizacion de sulfato de calcio o hidroxido de calcio como barrera mecanica es indispensable en casos de defectos asociados esiones oseas, evitando asi extravasaciones groseras de materia de relleno.

A selección del MTA como material de relleno parece ser consenso en la literatura. La utilizacion de MTA blanco como rutina impide la descooracion del tejido dental y previene fallas desde el punto de vista estetico. El cemento puede ser llevado a a region del defecto con cargadores especiales, puntas de ultrasonido o explorador recto.
La utilizacion de barreras de recubrimiento con cemento de ionomero de vidrio o resina es obligatoria, incluso en casos donde estan indicados postes intraradiculares.

2.1.6 RESTAURACION DEL REMANENTE RADICULAR

Los dientes con extensa perdida de estructura coronal remanente necesitan de coronas protesicas para su restablecimiemto estetico y funcional. La falta del remanente dental implica la colocacion de un poste intrarradicular (nucleo y poste) con la finalidad de promover una estructura sobre la cual se pueda confeccionar la corona y hacerla retentiva. La instalacion de poste intrarradicular debilita la estructura interna dental y concentra fuerzas en regiones especificas de la raiz, dependiendo del tipo de material de poste. Por lo tanto, la funcion del conjunto de poste y nucleo es solameente retentiva y la idea de que el poste refuerza el diente es equivocada.
La preparacion del espacio protestico requerido para la instalacion de un poste presenta cierto cierto riesgo principalmente cuando se desconoce la anatomia radicular y tambien cuando no se utilizan radiografias. Los accidentes mas comunes son: perforaciones laterales del tipo strip y aumento de la incidencia de fractura radicular, especialmente si son usados postes voluminosos con desgaste excesivo de la estructura interna dental. Por esos motivos, solo se deben usar los postes cuando no hay otras opciones para reteneruna corona protestica.

2.1.6.1 Principios para la instalacion de postes

De acuerdo con la revision de Schwartz y Robbins (2004), existen factores que se deben tener en cuenta para que el uso de los postes intrarradiculares sea adecuado:

Anatomia

Dientes anteriores

Los dientes anteriores que presentan una mínima pérdida de estructura dental post-reintervencion edodontica podran ser restaurados mediante técnicas adhesivas convencionales, conforma a lo discutido anteriormente.

Si este grupo dental necesita de corona protesica post-reintervencion, se indica la instalación de un poste intrarradicular para resistir al desplazamiento de fuerzas laterales, verticales y rotacionales generadas durante los movimientos funcionales y parafuncionales.

Premolares

El remanente estructural presente y la demanda funcional a que es sometida el diente determina la necesidad del poste. Esos dientes presentan una cámara pulpar pequeña y son sometidos a fuerzas laterales fuertes durante la masticacion.

Por presentar un excesivo aplanamiento proximo-proximal y pequeño volúmen de dentina en esa región, la confección de postes en esas raíces deben ser realizadas con cuidado evitando así accidentes.

Molares

Todos los molares y también los premolares tratados endodonticamente deben recibir proteccion cuspidea, para resistir las fuerzas de deflexion a que estan sometidas las cuspides cuando son afectadas por la perdida estructural mediante restauraciones directas o indirectas (resina, ceramica, metal).

Los molares, por ser sometidos solamente a fuerzas verticales durante la mastyicacion, en la ausencia del remanente dental suficiente para retension de la corona protetica que, conforme a la literatura, significa

perdida de dos a tres paredes de dentina, requieren el uso de poste solamente en el conducto mas amplio representado por el palatino en los superiores y en el distal para los inferiores.

2.1.6.2 Retencion y Resistencia

La retención del poste es su capacidad para resistir el desplazamiento generado por la incidencia de la fuerza vertical. Esta capacidad depende del propio poste conforme a su i) longitud, ii) diámetro y conicidad, iii) el tipo de cementación y iv) diseño, esto es, ser un poste activo (roscado) o pasivo.

El aumento de la longitud puede mejorar la retención. Varios factores son utilizados como criterio para la longitud adecuada del poste, entre ellos: un minino de 4 a 5 mm de remanente de gutapercha; que la longitud del poste sea igual a ¾ de la longitud radicular o, como mínimo, igual a la longitud de la corona y la presencia de tejido óseo sano, soportando la mitad de la extensión del poste.

Los postes paralelos tienen mas capacidad de retención, así como los postes activos, sin embargo ocurre mayor riesgo de fractura vertical de la raíz en los casos de postes roscados. Muchos clínicos utilizan sistemas de postes roscados o dentados instalados pasivamente con técnicas de adhesión.

El diámetro es el factor menos importante en la retención, de otra parte, diámetros amplios debilitan el diente. Debe prevalecer la idea de preservación residual cuando se selecciona el diámetro del poste. El sentido común clínico indica que cuanto menor sea el diámetro del poste, mayor será la conservación de la estructura dental.

La resistencia del poste está relacionada a su capacidad de soportar las fuerzas laterales y rotacionales, dependiendo del remanente dental y la

adaptación protésica, o sea, la presencia del efecto férula, que significa la preparación protésica de como mínimo 1 mm en toda la extensión vertical del remanente dental sano para el asentamiento de coronas protésicas

2.1.6.3 Pronósticos para dientes con tratamiento endodonticos con postes

Si la resistencia es dada por la cantidad de remanente sano y la adaptación protésica, lo que define directamente el pronostico de esos dientes es la corona protésica. La cementación o adhesión de esas piezas debe realizarse en un remanente dental sano, independientemente del tipo de poste intrarradicular utilizado.

Weine y Cols (1991), en un estudio clínico retrospectivo evaluando dientes con distintos tipos de postes metálicos durante un `periodo superior a 10 años, observaron el fracaso en 6.5 % de los dientes, representado por la fractura radicular.

Estudios más recientes que evalúan la presencia de postes metálicos han mostrado resultados más favorables. Salvi y Cols (2007), en estudio clínico prospectivo con controles de hasta 4 años, no encontraron diferencias significativas en el pronostico de dientes tratados endodónticamente con o sin la presencia de postes. Los protocolos restauradores adecuados influyen en el éxito en esos casos, mas que la presencia del poste.

2.1.6.4 Tipos de postes

Los postes son clasificados de varias maneras, pero clínicamente las diferencias más significativas son:

Activo X Pasivo

Aunque los postes activos (roscados a la pared del conducto) sean mas retentivos, la literatura actual sugiere que los postes sean pasivos (adhesivos o cementados) para inducir menor estrés radicular.

Paralelo X Cónico

Los postes paralelos tienen mayor retención y generan menor estrés en la porción cervical y apical. Por otra parte, hay mas riesgo de perforación debido al mayor desgaste de la porción apical.

Prefabricados X Colados

La elección entre esos postes independientemente del tipo de material que será utilizado deberá tener en cuenta el remanente dental y las fuerzas de oclusión a las que serán sometidos los dientes. Ambos tipos de poste, cuando son bien indicados, pueden brindar buena retención.

Quizá la gran desventaja para postes intrarradiculares confeccionados en laboratorios sea la dificultad en prevenir la contaminación del sistema de conductos.
La dificultad de la ejecución de la etapa de modelado e impresión con aislamiento absoluto y la necesidad de postes provisionales aumenta la contaminación entre sesiones. El modelado puede y debe realizarse con aislamiento absoluto copiando la anatomía radicular utilizando postes plásticos y resina autopolimerizable que serán transformados en postes intrarradiculares del material preferido por cada profesional.

2.1.6.5 Selección de Poste

Existe mucha discusión en la literatura respecto de la selección del tipo de poste que será utilizado en cada situación clínica específica, sin llegar a

un acuerdo. La mayoría de los artículos científicos no permite comparación debido a innumerables variables. A estas variables se les puede agregar que ninguno de los trabajos considera el tipo de corona protestica y el tipo de adaptación utilizados.

Sin embargo, existe concordancia que la utilización de postes cumpla solamente la función retentiva, no amenazando la integridad de la raíz, ya que las fuerzas oclusales son transferidas del núcleo para el poste y, por ultimo, para toda la extensión radicular.

La condición fundamental que se debe respetar, como ya se dijo, es la preservación del remanente dental, teniendo en cuenta la anatomía de cada diente. Es importante resaltar, además, que deben emplearse fuerzas oclusales balanceadas en la reconstrucción protestica evitando contactos prematuros en función o para función.

Los postes prefabricados metálicos o de fibra de vidrio con distintos tipos de formato están disponibles en el mercado. La literatura muestra, de modo claro y consensual, resultados positivos cuando esos postes son usados como refuerzo coronal o asociados a rellenos de núcleos con buen remanente coronal.

Los postes prefabricados, debido a su sección circular, presentan pequeña resistencia a fuerzas rotacionales y no deben ser indicados cuando no existe remanente coronal suficiente para la adaptación de la corona protésica. Cuando son utilizados en dientes pilares de prótesis o dientes anteriores aislados en los que no hay remanente dental, ellos pueden desplazarse coronalmente.

En esos casos, lo ideal es un poste colado. Los postes metálicos colados confeccionados en laboratorio están indicados para todos los casos donde no exista como mínimo 2 mm de estructura coronal remanente y, también, para dientes que sirven de apoyo para prótesis fijas.

2.1.6.6 Postes Estéticos

El uso de postes estéticos para restaurar dientes tratados endodónticamente viene ganando popularidad en los últimos años. La búsqueda de la estética requiere postes que tengan coloración y traslucidez compatible con las coronas o restauraciones cosméticas. Los primeros postes desarrollados con esas características fueron confeccionados en zirconio o cerámica. Conforme a varios autores, presentan problemas debido al alto modulo de elasticidad, conllevando a fracturas no reparables y falla de adhesión debido a la incompatibilidad de materiales.Los postes estéticos que presentan un modulo de elasticidad similar a la dentina, absorbiendo así las tensiones generadas por las fuerzas masticatorias y protegiendo el remanente radicular, haciendo posible la construcción de una unidad mecánicamente homogénea, traslucidez compatible y cementación adhesiva, son los confeccionados en fibra de vidrio.

El poste está compuesto por fibra de vidrio o cuarzo continuo y reforzado, sumergido en una matriz de polímero (resina) a partir de la unión de varias fibras. Para la confección se utilizan premoldes o un molde obtenido en la impresión especifica del conducto a partir de la cual las fibras son pre-estresadas y la resina es inyectada bajo presión rellenando los espacios entre las fibras y generando cohesión.

La matriz de resina puede ser de epoxi y sus derivados, bis- GMA u otras cadenas de polimetilmetacrilato cuya función es unir las fibras ligeramente para absorber y propagar estrés a lo largo de su superficie.

La retención de este poste es micro mecánica y se basa en la superposición entre el poste y el cemento a base de resina. Cuando se usa el eugenol en la cementación de la gutapercha, la preparación del espacio del conducto deberá ser realizada 24 horas o hasta una semana más tarde, de modo que la presencia de eugenol no interfiera en la adhesión.

Otro factor que influye en la retención y fractura coronal de estos postes es la configuración de la cavidad del conducto radicular o Factor C, como es llamada la anatomía ovalada o en formato de riñón de una raíz.
La imposibilidad de utilizar una técnica incremental de inserción de cemento a base de resina en la región cervical en dientes con alto factor C, con el objetivo de reducir su espesor y disminuir las burbujas y la perdida de resistencia son los principales causantes de esta fractura.

2.1.6.7 Adhesión del poste a la dentina radicular

Los adhesivos destinatarios, cuando son aplicados en la dentina radicular apical, no son tan efectivos como la aplicación en parte coronal del diente. Esto también es consecuencia de la presencia del factor C (proporción de las superficies hibridizadas o no) y polimerización de la resina. La solución de ese problema se logra mediante el uso de un sistema adhesivo dual de 3 pasos, o sea, 4ª generación y de cemento de resina dual o químico.
El uso de silano indicado por los fabricantes para aumentar la retención, no tiene fundamento clínico pues los postes de fibra de vidrio son confeccionados, en su mayoría, por resina epoxi y no por partículas de porcelana donde este es imprescindible. La limpieza del poste con alcohol para remover los residuos dejados durante su manipulación es, sin embargo, el tratamiento necesario para la confección del mono bloque entre dentina, cemento de resina y poste.

2.1.6.8 Confección del núcleo

La utilización de postes prefabricados o de laboratorio fabricados en fibra de vidrio depende de la selección del material para confección de los núcleos. Varios materiales han sido propuestos por esa finalidad, pero solamente los materiales con fuerza superior a 2.812 kg/cm2 son adecuados a esa función. La resina compuesta tiene esta capacidad, y

otra ventaja, es que se puede ejecutar inmediatamente después de la cementación del poste, presentando una resistencia comparable a los núcleos de amalgama o metálicos. Cuando la fuerza excede la resistencia, hay una protección del remanente radicular y solo se fractura el núcleo.

La desventaja es representada por la sensibilidad de la técnica operatoria, que necesita incremento de lo máximo 3mm para evitar la contracción de polimerización, y no debe ser utilizada cuando la superficie este contaminada por sangre y saliva o tenga un mínimo remanente coronal, particularmente si el aislamiento absoluto es un problema.

2.1.7 CONSIDERACIONES FINALES

Varios sistemas de postes pueden ser utilizados, excluyendo aquellos postes confeccionados en titanio y níquel-cromo (fractura y perforaciones radiculares), roscados (fractura radicular), zirconio y cerámicos (Fractura radicular). Los estudios clínicos están siendo favorables a la fibra de vidrio por presentar un desempeño similar a los postes metálicos y con mayor facilidad en la reparación de fallas que estos, generando fracturas posibles de reparar y así mantener viables los dientes con TE y puedan recuperar su función masticatoria.

2.2ELABORACION DE HIPOTESIS

El éxito de la endodoncia con protesis fija en dientes sin corona clinica radica en la interrelacion y los procedimientos clinicos, mecanicos, biologicos y esteticos.

2.3 IDENTIFICACION DE VARIABLES

Independiente: Interrelacion de la endodoncia y la protesis dental en dientes pilares .

Dependiente: Procedimiento clinico mecanico, biologico y quimico.

2. 4 OPERALIZACION DE LAS VARIABLES

VARIABLES	DEFINICIÓN CONCEPTUAL	DEFINICIÓN OPERACIONAL	ITEMS
Interrelacion de la endodoncia y la protesis dental en dientes piares .	Es de vital importancia para el odontólogo lograr una adecuada interrelación entre la prótesis a instalar y la endodoncia, de tal manera que siempre se mantenga la salud periodontal durante y después al tratamiento rehabilitador	Colocación del perno Mecanismos Vaciamiento del conducto	Buena – mala - regular Media – alta
Procedimiento clinico mecanico, biologico y termico.	El método químico es seguro, pero causa un aumento de la filtración. Los métodos térmico y mecánico han mostrado ser menos dañinos para el sellado apical, que la técnica de remoción química.	Mecánico Biológico Químico	Efectivo Complicado Prolongado

CAPITULO III

METODOLOGIA

3.1 LUGAR DE LA INVESTIGACION

La presente investigacion se realiza en la Universidad de Guayaquil, especificamente en la Facultad Piloto de Odontologia.

3.2 PERIODO DE INVESTIGACION

3 Se realizo desde el año 2012 hasta el año 2013

3.3 RECURSOS EMPLEADOS

3.3.1 RECURSOS HUMANOS

Investigador: Jorge Stuard Acosta Toledo

Tutor: Dr. Carlos Echaverria Bonilla

3.3.2 RECURSOS MATERIALES

Libros de la biblioteca de la Facutad Piloto de Odontologia, lapiz, computadora, internet, dientes extraidos, campos operatorios, Instrumental: Pieza de mano , Fresas redonda, cilindrica, troncoconica, de torpedo, de llama, forma de balon,fisura extra larga,punta de lapiz,ovalada,fresa de carburo para alta velocidad, loseta de vidrio, Instrumental para anestesia local,calibrador para cera,micromotor contrangulo,mandril corto y largo,mechero, gorro, geringa mascarillas y guantes, camara fotografica, ompresiones, fotocopias, anillado, empastado.Equipo de examen,anestesia dental,cera rosada para base,eyector de saliva,discos de lija de grano mediano 3-4 de pulgada

3.4 UNIVERSO Y MUESTRA

El presente trabajo es de tipo descriptivo, por lo cual no se desarrolla una muestra, ni existe población, no se realiza experimento. Se describen los antecedentes del análisis comparativo del diseño del margen cervical con

hombro recto y biselado en las coronas de ceramometal, las consecuencias de un mal diseño en cuanto a la salud periodontal de los dientes, así como en base a los objetivos planteados se emitirán las conclusiones y recomendaciones no sin antes expresar las variables.

3.5 DISEÑO DE INVESTIGACIÓN

El diseño de la investigación permite que los pasos del desarrollo del proceso de la investigación. El presente trabajo, es factible porque la propuesta es viable y se espera encontrar respuesta al problema planteado y se aspira a un 25% de investigación, un 25% de bibliografía y un 50% de la propuesta para lograr cumplir los objetivos propuestos.

Según YEPEZ (2006), Procesos pasó a paso:

> **En la estructura del Proyecto Factible, deben constar las siguientes etapas: diagnostico, planteamiento metodológico, actividades y recursos necesarios para su ejecución de la propuesta y evaluación tanto del proceso como de sus resultados. (pag.:4)**

3.6 METODOS DE LA INVESTIGACIÓN

Para la elaboración de la presente investigación, se ha tomado métodos de acuerdo a las características especificas del tema de estudio, por lo que se aplicado en forma general el método científico, que se entiende por el perfeccionamiento de manera objetiva y sistemática de forma empírico.

Método científico:

El presente diseño de investigación está estructurado en:

Presencia de un problema el cual sea realizado una revisión bibliográfica.
Identificación y definición del problema.
Definición de hipótesis y variables y operalizacion de las mismas.
Revisión de literatura.

Prueba de confiabilidad de los datos, en base a la bibliografía expuesta
Presentación de resultados.

3.7 ANÁLISIS DE LOS RESULTADOS

El objetivo de este estudio fue analizar la distribución de fuerzas dentro del conducto radicular. Por otro lado, el factor de retención no fue dependiente de la longitud del perno, sino de la creación de retenciones a lo largo de las paredes del conducto radicular con una fresa redonda Nº 2. Al mismo tiempo, se confeccionaron ranuras en el área más gruesa de la superficie radicular, con el propósito de compensar las fuerzas rotacionales.

CAPITULO IV

4. CONCLUSIONES Y RECOMENDACIONES

4.1 CONCLUSIONES

En base a los objetivos propuestos en el desarrollo del presente trabajo concluimos que mientras haya una buna interrelacion entre la endodoncia y la protesis fija en el momento de tratar dientes pilares vamos a obtener excelentes resultados, asi mismo debemos aplicar los diferentes mec anismos para la elaboracion de este tratamiento com o son los quimicos , biologicos, mecanicos y termicos considerando el mas adecuado conforme a lo que necesita el paciente

Esto ayudara a otros estudiantes y futuros profesionales conozca y aplique en su lugar de trabajo los factores mas importantes del margen cervical en la preparacion dentaria para una corona metal ceramica.

4.2 RECOMENDACIONES

Dado a los resultados obtenidos de esta investigacion recomendamos realizar un buen diagnostico para analizar los diferentes tipos de materiales que debemos utilizar en este tipo de tratamiento teniendo en cuenta la parte de la endodoncia del diente como la protesis coronaria . Tomando en consideracion que existen varios sistemas de postes que pueden ser utilizados, excluyendo aquellos postes confeccionados en titanio y niquel-cromo, roscados, zirconio y cerámicos. Los estudios clínicos están siendo favorables a la fibra de vidrio por presentar un desempeño similar a los postes metálicos y con mayor facilidad en la reparación de fallas que estos, generando fracturas posibles de reparar y así mantener viables los dientes y puedan recuperar su función masticatoria.

BIBLIOGRAFÍA

1)JONATHAN M., Broadbent, Karen B.,Williams, W., Murray Thomson, Sheila M. Williams. C. . 2003; Dental restorations: a risk factor for periodontal attachment loss?. J of Clinical Periodontology33(11): pag. 803-810.

2)KISSOV HK, Todoloba BP, Popova EV. 2001; Correlation between overcontouring of fixed prosthetic constructions and accumulation of dental plaque. Folia Med(Plovdiv). 43(1-2): pag. 80-83.

3)LEON AR. 1977. The periodontium and restorative procedures. A critical review. J Oral Rehabil; 4(2): pag. 105-117.

4)MÜLLER HP. 1986. The effect of artificial crown margins at the gingival margin on the periodontal conditions in a group of periodontotally supervised patients treated with fixed bridges. J. Clin Periodontol. 13(2): pag. 97-102.

5)NEVINS M. 1993. Periodontal considerations in prosthodontic treatment. Curr Opin Periodontol.; pag. 151-156.

6)OAKLEY E, Rhyu IC, Karatzas S, Gandini-Santiago L, Nevins M, Caton J. 1999; Formation of the biologic width following crow lengthening in nonhuman primates. J Periodontics Restorative Dent. 19(6): pag. 529-541.

7)OLSSON M, Lindhe S. 1991; Periodontol characteristics in individuals with varying forms of the upper central incisors. J Clin Periodontol 18:78

8)PADBURY A JR, Eber R, Wang HL. 2003; Interactions between the gingiva and the margin of restorations. J. Clin Periodontol. 30(5): pag.379-385.

9)PAOLANTONIO M, Dércole S, Perinetti G, Tripodi D, Catamo G, Serra E, Bruë C, Piccolomini R. J Clin Periodontol.2004. Clinical and

microbiological effects of different restorative materials on the periodontal tisues adjacent to subgingival class V restorations.; 31(3): pag. 200-207.

10)PARMA-BENFENATI S, Fugazzoto PA, Rubén MP. 1985. The effect of restorative margins on the postsurgical development and nature of the periodontium. Part I. J Periodont Restor Dent; pag. 6-31.

11)ROSENSTIEL S; F. Land M; F. Fujimoto J.: 1991. Prótesis Fijas. Barcelona, Editorial Salvat.

12)ROSSI GH, Cuniberti NE. 2004. La relación de contacto y su implicación en la etiología de la enfermedad periodontal en Atlas de Odontología Restauradora y Periodoncia. Ed Panamericana. Buenos Aires.; pag. 151-207.

13)SHIGEMURA H. 1994. El Contorneado de la corona de prótesis dental. Quintessence; 5(2): pag. 65-89.

14)SILNESS, J. J Periodontal Res 1970. Periodontal conditions in patients treated with dental bridges III. The relationship between the location of crows margins and the periodontal condition; 5:225.

15)VACEK JS, Gher MF, Assad DA. J Periodont Restor Dent 1994; The dimensions of the human dentogingival junction. 14(2): pag. 155

16)WAERHAUG, J. Tisuue reactions around artificial crowns. J Periodontol. 1953; 24:172.

17)WHEELER, RC. C. 1964. Complete crown form and the periodontium. J. Prosthet Dent; 11: pag. 722-734.

ANEXOS

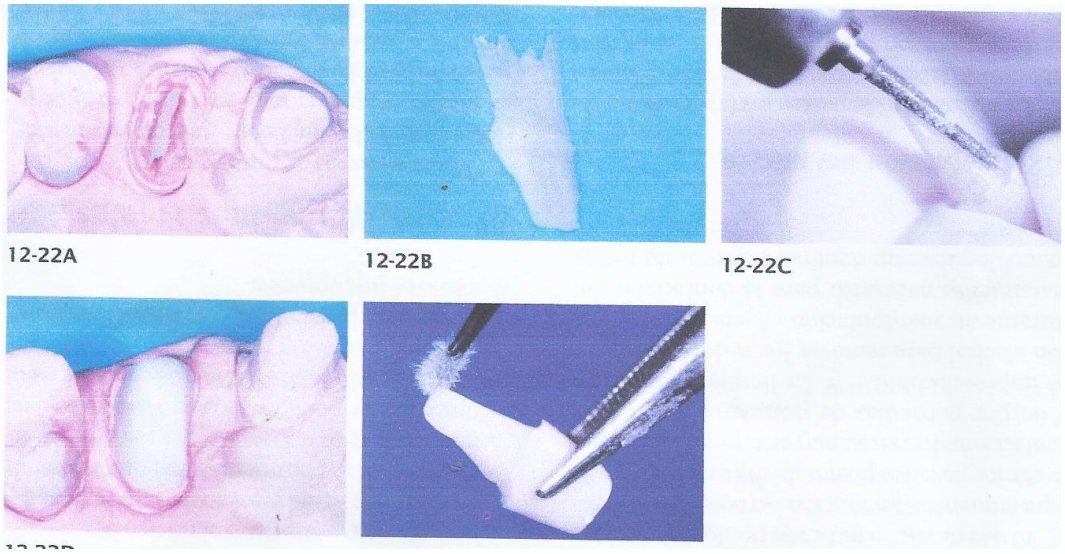

Anexo # 1

Fuente: Caso clinico gentilmente cedido por los Drs: Euripedes Vedovato y Sergio Yassuda.

Anexo # 2. Retratamiento endodontico

Fuente: www.odontologia integra.com

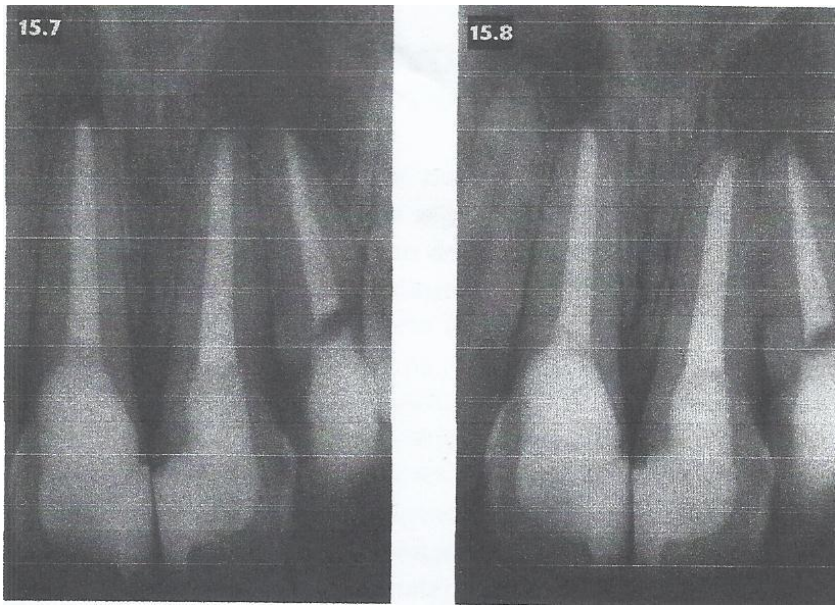

Anexo #3. Éxito clínico y radiográfico del tratamiento endodontico de los dientes 11,21 y 22 después de 20 meses de control

Fuente: Libro Ciencia endodontica (tratamiento del fracaso endodontico) pagina 622

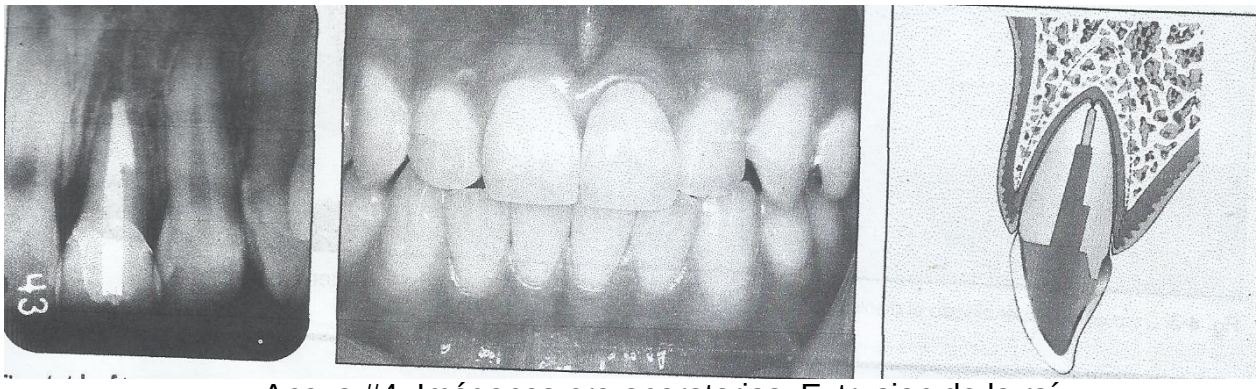

Anexo #4. Imágenes pre-operatorias. Extrusion de la raíz y subsiguiente restauración con corona en el diente

Fuente: Libro Plan de tratamiento para dientes traumatizados Pagina 39



Anexo # 5. Sistema Reforpost RX (Angelus – Brasil) Poste en fibra de vidrio 0.5 del Sistema White Post DC - FGM

Anexo # 6. Efecto de Ferula- asentamiento de la corona en la estructura sana.

Fuente: Foto clínica después de la cementación del poste. Observar mantenimiento del remanente y el borde de la preparación de la

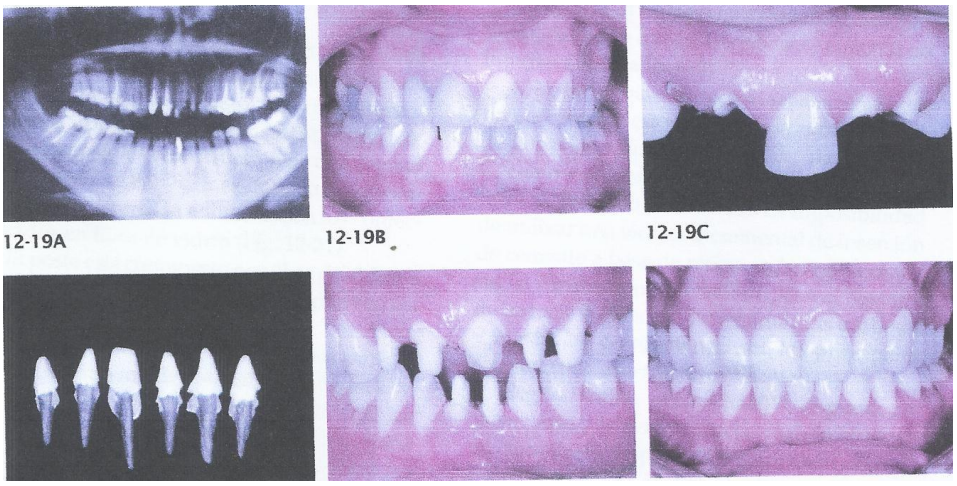

Anexo # 7

(A) Rx panorámico. Observar la falta de remanente coronario en los dientes 12, 11, 22, 23, 31 y 41. (B) foto clínica nicial. (C) Foto clínica post-reintervencion endodontica evidenciando falta de remanente coronarion en los dientes 12, 11, 22, 23. (D) Postes metálicos fundidos de aleación áurica revestidos de porcelana en la porción del núcleo. (E) Foto clínica después de la cementación de los postes

Fuente: Foto clínica después de la instalación de las coronas. Caso gentilmente cedido por la Clínica Atelie Oral (Dr. Kyrillos, Marcelo Moreira y Luis Eduardo Calicchio)

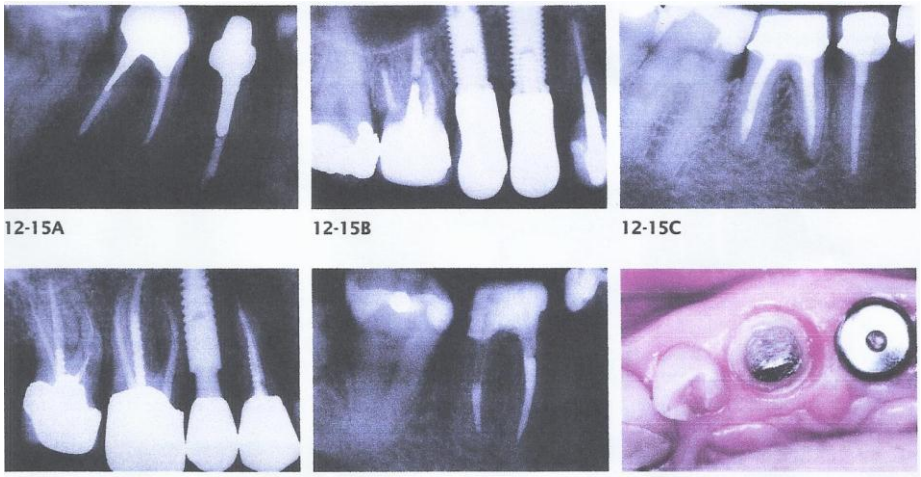

Anexo# 8. Control de dientes post-reintervencion endodontica e instalación de coronas. Observar que el éxito clínico no depende del tipo de poste utilizado sino del correcto asentamiento de la corona protética (A) diente 46 poste metálico fundido. (B) Diente 16 – poste metálico fundido. (Diente 46 poste del sistema Parapost en la raíz distal. (D) Dientes 14 y 16 postes del sistema Flexi – post pegados pasivamente sin roscado. (E) Dientes 46 diente en fibra de vidrio.