CASO CLÍNICO

Paracoccidioidomicosis diseminada

Disseminated paracoccidioidomycosis

Barquinero A,[a] Pérez Del Arca C,[a] Vera C [b]

RESUMEN:

La Paracoccidioidomicosis es causada por un hongo dimórfico llamado Paracoccidioides brasilensis, que afecta piel, mucosas, ganglios y órganos internos. Presentamos el siguiente caso: paciente varón de 31 años, obrero con antecedente de alcoholismo crónico y tuberculosis pulmonar con recaída. Viajó a Madre de Dios en dos oportunidades. Hace un año empezó presentando baja de peso, lesiones ulcero-costrosas diseminadas y tos productiva, posteriormente dificultad respiratoria, adenopatías generalizadas, abdomen distendido con matidez desplazable y circulación colateral. La histopatología de las biopsias de ganglio y piel reveló un infiltrado inflamatorio granulomatoso y presencia de múltiples levaduras de Paracoccidioides brasiliensis con la tinción de Grocott. Durante su hospitalización el paciente inicia tratamiento con anfotericina B, tras lo cual entra en falla renal y fallece. La Paracoccidioidomicosis se caracteriza por presentar lesiones con marcado polimorfismo clínico y su diagnóstico requiere un alto índice de sospecha.

Palabras clave: Paracoccidioidomicosis, Paracoccidioides brasiliensis

ABSTRACT:
Paracoccidioidomycosis is caused by the dimorphic fungus Paracoccidioides brasiliensis that affects skin, mucous membranes, lymph nodes and internal organs. We present the case of a 31 year-old man, with a history of chronic alcoholism and relapsed pulmonary tuberculosis. He traveled twice to Madre de Dios. In the last year he developed weight loss, multiple crusted ulcers, productive cough, respiratory distress, generalized lymphadenopathy, abdominal distention with shifting dullness and collateral circulation.
Histopathology of lymph node and skin revealed granulomatous inflammatory infiltrate with multiple yeast of Paracoccidioides brasiliensis on Grocott staining. Patient underwent treatment with amphotericin B, but developed renal failure and died. Paracoccidioidomycosis is characterized by extremely polymorphic lesions; diagnosis requires a high index of suspicion.

Key words: Paracoccidioidomycosis, Paracoccidioides brasiliensis

INTRODUCCIÓN

La Paracoccidioidomicosis (PCM) es una micosis profunda causada por un hongo dimórfico llamado Paracoccidioides brasilensis, que afecta la piel, mucosas, ganglios y órganos internos. La primera descripción data de 1908 y fue hecha por Lutz en Brasil, donde la enfermedad es altamente endémica. [1,2]

A nivel nacional, el primero en señalar la enfermedad fue Weiss en 1937, desde entonces, se han sucedido múltiples publicaciones al respecto, destacándose las contribuciones de Pesce, Burstein, Arellano, Morales, Bonilla, Romero, Mayorca, Céliz, Soria y Subauste. [3]

La serie de mas destacada es la del Dr. Burstein, quien hace una recopilación de 111 casos reportados entre los años 1937 y 1971, incluyendo las observaciones del Dr. Pesce y

Médico Asistente Servicio de Dermatología - Hospital María Auxiliadora [a]
Médico Jefe del Servicio de Dermatología - Hospital María Auxiliadora [b]

los casos detectados en el Servicio Académico Asistencial de Dermatología de la Universidad Nacional Mayor de San Marcos, en el Hospital Dos de Mayo de Lima, describiendo en detalle la información demográfica y clínica.[3] Es deber resaltar que la mayor información sobre esta micosis en el Perú se la debemos al Dr. Oscar Romero Rivas del Hospital Dos de Mayo de Lima, cuyas aportes están recogidos en la bibliografía de Pesce y en las de Burstein.

Existen diversas propuestas de clasificación. Una de ellas, reconoce las siguientes formas clínicas: Mucocutánea, Linfangítica, Visceral y Mixta. Otra, fundamentada en el concepto de primoinfección respiratoria, la clasifica en 6 formas: asintomática o subclínica, primoinfección pulmonar aguda, pulmonar crónica, diseminada aguda, diseminada crónica y fibrosa residual.[3]

En la serie de 111 casos de Burstein, se encontró predominio del sexo masculino (109/111) y de la ocupación de agricultor, mientras que el grupo etáreo predominante fue entre 40 y 50 años; este perfil se mantiene en publicaciones posteriores y es concordante con las estadísticas de otros países.[3]

CASO CLINICO

Paciente varón de 31 años, natural de Huancayo y procedente de Lima, obrero de construcción civil, con antecedente de alcoholismo crónico desde hace 8 años y tuberculosis pulmonar desde hace 2 años con tratamiento completo y posterior recaída hace 6 meses, con abandono de tratamiento. Viajó a Madre de Dios en 2 oportunidades; su último viaje fue hace 2 años con el motivo de recolección de castañas y e hizo un viaje a la ciudad de Cajamarca hace 10 meses por motivos familiares. Inicia su enfermedad hace un año con baja de peso +/- 12 kilos, lesiones ulcero-costrosas diseminadas y tos productiva a lo que se agrega dificultad respiratoria en los últimos 10 días, lo cual motiva su ingreso por emergencia.

Al examen en la admisión el paciente luce adelgazado, en mal estado general, ictérico y en ascitis. Se constató la presencia de adenomegalias induradas bilaterales a nivel cervical, axilar e inguinal. El murmullo vesicular pasaba interrumpido por subcrépitos y roncantes en ambos campos pulmonares y había abolición del mismo en base del hemitórax izquierdo. A nivel digestivo se encontraba un abdomen distendido con matidez desplazable y circulación colateral (Figura 1). La piel y mucosas se encontraban ictéricas, así mismo se observaban lesiones ulcero-costrosas redondeadas de bordes elevados en la región frontal, cuero cabelludo (Figura 2), pabellón auricular derecho (Figura 3), miembro superior derecho, tórax y abdomen.

En cuanto a exámenes auxiliares el hemograma y la bioquímica sanguínea se encontraban dentro de lo normal, la velocidad de sedimentación en 84 mm/hora y la deshidrogenasa láctica en 320 UI/L. Las pruebas de ELISA-HIV, serología para hepatitis, VDRL y BK en esputo x 03 fueron negativas. Perfil hepático: TGO: 57 U/L, TGP: 42 U/L, bilirrubina total: 8.06mg/dl, bilirrubina directa: 7.45mg/dl, bilirrubina indirecta: 0.61mg/dl, proteínas totales en sangre: 6.16gr/dl, albúmina: 1.47gr/dl y globulina 4.69gr/dl. La radiografía de tórax: mostraba obturación de los senos costofrénicos y costodiafragmáticos izquierdos, adenopatías parahiliares izquierdas, desviación de la tráquea hacia el lado derecho, e imágenes radiolúcidas compatibles con cavidades en hemitórax izquierdo (Figura 4). La tomografía de abdomen mostraba signos tomográficos que sugerían la presencia de neoplasia maligna primaria de vesícula biliar, acompañado de dilatación de vías biliares intrahepáticas con compromiso del páncreas por la presencia de un

Figura 1. Se observa al paciente adelgazado en mal estado general, ictérico y con ascitis.

Figura 2. Lesiones ulcero-costrosas redondeadas de bordes elevados.

Figura 3. Lesiones ulceradas costrosas en oreja derecha.

cuadro inflamatorio pancreático y hepatoesplenomegalia; se reportó además ascitis en cavidades peritoneal y pélvica (Figura 5). La histopatología de las biopsias de ganglio y piel reveló un infiltrado inflamatorio granulomatoso (Figuras 6-8) y presencia de múltiples levaduras en proceso de gemación con la tinción de Grocott (Figura 9).

Durante su hospitalización el paciente inicia tratamiento con anfotericina B, tras lo cual entra en falla renal y fallece.

DISCUSIÓN

El ámbito geográfico donde se presenta el agente causal, está situado entre los 500-2000 metros sobre el nivel del mar, entre los 30° de latitud Sur y 34° Norte, con temperatura media de 18 a 23 ° C y precipitación pluvial

Figura 4. Radiografía de Tórax: Obturación de los senos costofrénicos y costodiafragmáticos izquierdos, adenopatías parahiliares izquierdas e imágenes radiolúcidas compatibles con cavidades en hemitórax izquierdo.

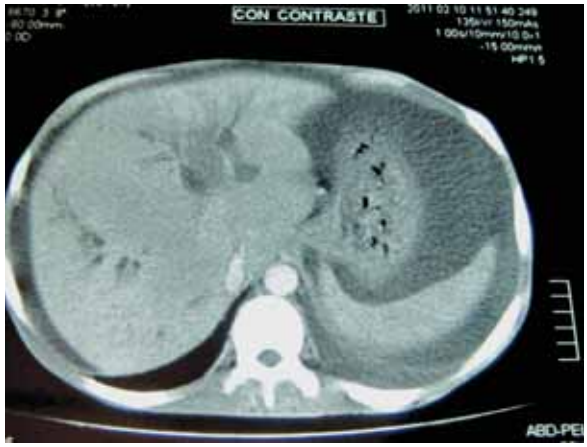

Figura 5. Tomografía de abdomen: dilatación de vías biliares intrahepáticas con compromiso del páncreas por la presencia de un cuadro inflamatorio pancreático y hepatoesplenomegalia

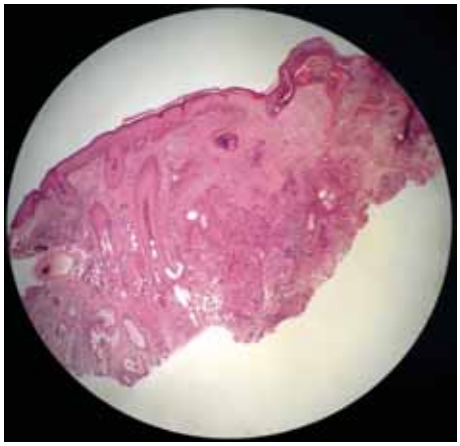

Figura 6. Biopsia de piel. Se observa hiperplasia epidérmica y densos infiltrados de aspecto granulomatoso (HE 40X).

de 500 a 2.000 mm. Aproximadamente el 80% de reportes corresponden al Brasil, seguidos de Venezuela, Colombia Argentina, Ecuador y Perú. La incidencia estimada en Brasil oscila entre 1-3 casos por 100.000 habitantes.[2, 4-9] En el caso del paciente motivo de esta comunicación, es muy probable que la enfermedad haya sido adquirida durante sus viajes al departamento de Madre de Dios con la finalidad de recoger castañas, actividad que como es sabido junto con la tala de árboles y la minería informal se encuentran dentro de lo que anteriormente se conocía como trata de personas, actualmente trabajo forzado.

Antiguamente el hecho de que esta enfermedad era estadísticamente más frecuente en varones radicaba solamente en la exposición ocupacional de éste género a las condiciones laborales anteriormente descritas. Actualmente

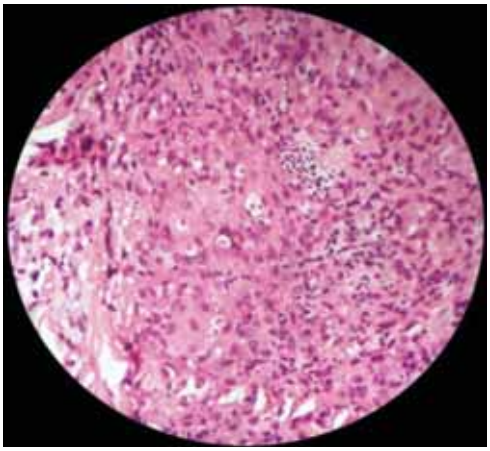

Figura 7. Biopsia de piel: Infiltrado granulomatoso e imágenes de levaduras en gemación (HE 100X).

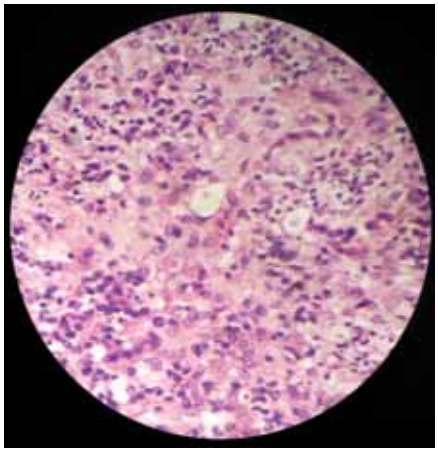

Figura 8. Biopsia de ganglio: Se aprecia levaduras en proceso de gemación (HE 400X).

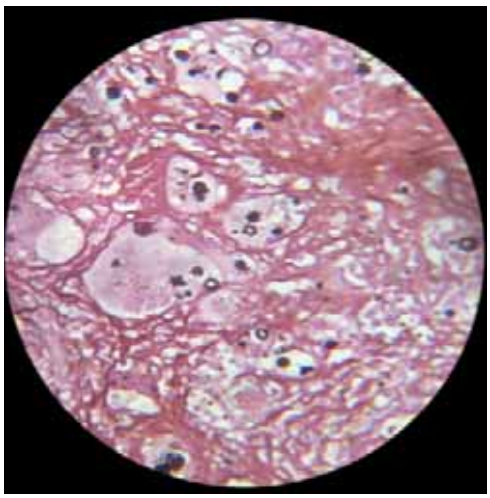

Figura 9. Biopsia de ganglio: Múltiples imágenes en timón de barco (Grocott 400X).

la mayor frecuencia en el sexo masculino, con una relación de 10-15 a 1 respecto al femenino, se asocia a la presencia de receptores 1-b-estradiol en el citoplasma de P. brasiliensis, hormona que inhibe la transformación micelial a levadura, condición indispensable para que se establezca la infección.[1, 2, 4, 10, 11]

La PCM es adquirida por individuos con inmunidad celular deprimida, considerándose las modificaciones de la misma de gran valor pronóstico por algunos autores, quienes además demuestran la existencia de formas clínico-inmunológicas polares, con una gama de formas intermedias, como en el caso de la lepra.[3] En el caso reportado, existía como comorbilidad una neoplasia primaria de vesícula

Dentro del diagnóstico diferencial deben considerarse, dado el marcado polimorfismo de la enfermedad, numerosas patologías, como son linfomas y leucemia en las formas agudas; y tuberculosis pulmonar, ganglionar y cutánea, leishmaniasis, histoplasmosis, criptococosis cutánea y pulmonar, actinomicosis, rinoescleroma, esporotricosis, cromomicosis, epiteliomas y enfermedad de Wegener en las formas crónicas.[1,2,6]

En la práctica médica peruana, muchas veces los pacientes con PCM diseminada son diagnosticados erróneamente como tuberculosis pulmonar con baciloscopia negativa, motivando muchas veces inicio de tratamiento específico antituberculoso innecesario y retardo en el inicio del tratamiento antimicótico adecuado.

REFERENCIAS BIBLIOGRÁFICAS:

1. Arenas R. Micología Médica Ilustrada, segunda edición, Editorial: Mc Graw Hill, México, 2003:p. 173-9.
2. Lacaz CS, Porto E, Martins JEC et al. Paracoccidioidomicose. En: Tratado de Micología Medica Lacaz. 9na edición: Editorial Sarvier Publishers, Sao Paulo 2002:p. 639-729.
3. Burstein Z . Aspectos clínicos de la Blastomicosis Sudamericana (PCM) en el Perú. Rev Peru Med Exp Salud Publica. 2002;19 (1):43-7
4. Marques SA. Paracoccidioidomicose - Atualizaçao Epidemiologica, Clinica e Terapêutica. Anais Bras Derm. 2003;78:135-50.
5. Marques SA. Paracoccidioidomicose. Anais Bras Derm. 1998;73:455-69
6. Mendes RP, Shikanai-Yasuda MA. Paracoccidioidomicose. En: Medicina Tropical, 1ª edición, Editorial: Atheneu, Sao Paulo, 2003:p. 505-45.
7. Restrepo A., McEwen JG, Castañeda E. The habitat of Paracoccidioides brasiliensis: how far from solving the riddle? Med Mycol. 2001;39:232-41.
8. Restrepo-Moreno A. Paracoccidioidomycosis. En: Clinical Mycology. Editorial: Oxford University Press, New York, 2003: p. 328-45.
9. Torrado E, Castañeda E, De la Hoz F, Restrepo A. PCM: definición de las áreas endémicas de Colombia. Biomédica. 2000;20:327-34.
10. Restrepo, A., Benard, G. Paracoccidioidomycosis. Capítulo 202. En: Pediatric Infectious Diseases, 5a edición, Editorial WB Saunders. 2004;p. 2592-2601.
11. Shikanai-Yasuda MA, Telles Filho FQ, Mendes RP, Colombo AL, Moretti ML. Consenso em Paracoccidioidomicose. Rev Soc Bras Med Trop. 2006;39(3):297-310.